LINFOMA ANGIOINMUNOBLÁSTICO DE CÉLULAS T: REVISIÓN CLÍNICO-PATOLÓGICA, INMUNOFENOTÍPICA Y MOLECULAR DE 6 CASOS.

Ramon M. Pujol Vallverdú, Fernando Gallardo Hernández, M. Pilar García Muret*, Octavio Servitje Bedate**, Teresa Estrach Panella***
Hospital del Mar, IMAS; Hospital de Sant Pau*; Hospital de Bellvitge**; Hospital Clínic***. Barcelona.
Xarxa Temàtica de Limfomes Cutanis de Catalunya.

INTRODUCCIÓN

El linfoma angioinmunoblástico de células T (LA-T) suele caracterizarse clínicamente por síntomas constitucionales, fiebre, linfadenopatías generalizadas, hepato-esplenomegalia, una erupción cutánea y una hipergammaglobulinemia policlonal. Con relativa frecuencia puede asociarse a anemia, leucocitosis, eosinofilia y a diversas patologías autoinmunes. Los linfocitos neoplásicos expresan antígenos de células T (CD4+), con una expresión aberrante del antígeno CD10. La afectación cutánea suele detectarse en más de un 50% de los casos, y suele preceder o acontecer de forma simultánea al diagnóstico de la enfermedad.

MATERIAL Y MÉTODOS

Se revisan las características clínicas, histopatológicas, inmunofenotípicas, genotípicas y evolutivas de 6 pacientes afectos de LA-T con afectación cutánea específica.

RESULTADOS

Se incluyeron 6 pacientes (cuatro varones y dos mujeres) de edades comprendidas entre 42 y 77 años (media 65 años). Clínicamente presentaron erupciones máculo-papulares (3 pacientes), placas eritemato-edematosas (1 paciente), eritrodermia purpúrica respetando los grandes pliegues (1 caso), múltiples nódulos (2). Una paciente presentó lesiones de vasculitis leucocitoclástica y eritema nudoso.

Desde un punto de vista histopatológico se evidenció en lesiones correspondientes a erupciones máculo-papulares un infiltrado inflamatorio de características mixtas T y B con la presencia de células plasmáticas acompañantes e hiperplasia vascular ocasional. En todos los casos se objetivó la presencia de células linfoides atípicas que expresaban los antígenos CD3, CD4, CD10. En las lesiones nodulares se objetivó un infiltrado difuso de células linfoides T atípicas, asociadas a acúmulos de células epitelioides. Se detectó un reordenamiento monoclonal T en todos los casos. Cuatro pacientes fallecieron como consecuencia de la evolución de este proceso (seguimiento entre 4 meses-6 años).

Figura 1. Erupción máculo-papular pruriginosa generalizada. **(Caso 4)**

Figura 2. Erupción purpúrica generalizada, respetando los grandes pliegues. **(Caso 3)**

Figura 3. Nódulos eritemato-violáceos en tronco. **(Caso 1)**

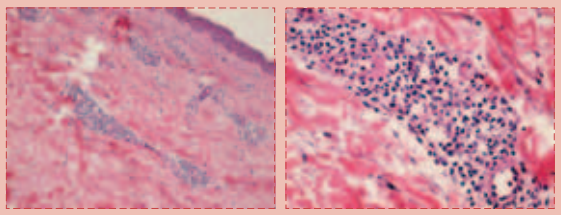

Figura 4. Infiltrado linfoide perivascular en la dermis su-perficial (H-E x10).

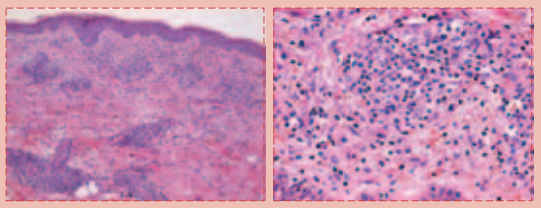

Figura 5. A) Infiltrado nodular en dermis media (H-E x 10) formado por **B)** Presencia de células linfoides pleomór-ficas con atipia celular moderada y núcleos irregulares, histiocitos, células plasmáticas y eosinófilos (H-E x40). **(Caso 3)**

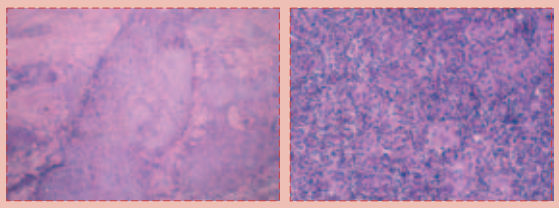

Figura 6. Masas de células epitelioides, entremezcladas con linfocitos atípicos (H-E x 40).

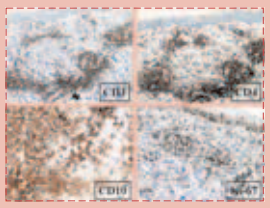

Figura 7. Características inmunofenotípicas de las células neoplásicas: Células linfoides T cooperadoras con expresión del antígeno CD10, con un elevado índice de proliferación celular.

TABLA. CARACTERÍSTICAS CLÍNICAS E HISTOPATOLÓGICAS

Caso	Edad/Sexo	Lesiones Cutáneas	Otras manifestaciones cutáneas	Afectación extracutánea	Tratamiento	Evolución
1	71/M	Exantema máculo-papular (S) Nódulos (Post)	Vasculitis leucocitoclástica (Post) Eritema nudoso (Post)	A. Hemolítica Af. Médula ósea (Post)	QT IFN	Exitus (6 a.)
2	77/M	Placas eritematosas Tronco, cuello (S)			Corticoides QT	Exitus (4 a.)
3	60/V	Eritrodermia (S) Púrpura		Af. Sangre periférica (S) Af. Médula ósea (S) Crioaglutininas (3)	QT	Vivo con enfermedad (6 meses)
4	53/V	Erupción máculo-papular generalizada (S)		A. Hemolítica	QT	ND
5	42/V	Nodular (S)	Vasculitis leucocitoclástica (Post) Eritema nodoso (Post)		QT	Exitus (4 meses)
6	68 /V	Placas eritematosas-descamativas Tronco, estremidades (P)			QT	ND

M: Mujer, V: Varón; S. Simultáneo, P: Previo; Post: Posterior, ND: No Datos

DISCUSIÓN

El LA-T es un subtipo poco frecuente de linfoma con un comportamiento clínico agresivo y una elevada tasa de mortalidad. Representa probablemente uno de los subtipos e linfoma T periférico con mayor incidencia de manifestaciones cutáneas específicas e inespecíficas.

La manifestación más frecuente es una erupción máculo-papular generalizada de características poco específicas, que plantea el diagnóstico diferencial con una toxicodermia, o incluso con una infección vírica. Sin embargo, se han descrito otras manifestaciones que incluyen: pápulas, placas, nódulos o erosiones, erupciones urticariormes o purpúricas, así como casos aislados de eritrodermia, dermatosis acantolíticas, pustulosis exantemática aguda generalizada, lesiones similares a eccema craquelé, a dermatitis herpetiforme, vasculitis leucocitoclástica o síndrome de Sweet.

Se han descrito distintos patrones histológicos, desde infiltrados perivasculares en la dermis superficial formados por linfocitos, eosinófilos y células plasmáticas sin atipia celular, a densos infiltrados pleomórficos con linfocitos atípicos afectando toda la dermis habitualmente asociados a una hiperplasia capilar. De forma excepcional se ha descrito la presencia un infiltrado dérmico nodular formado por masas de células epitelioides entremezcladas con linfocitos atípicos. A pesar de las características poco específicas en algunos casos, la demostración de una proliferación linfoide T clonal permite confirmar el diagnóstico de sospecha.

Destacamos el carácter poco específico tanto clínico como histopatológico de las erupciones cutáneas observadas en este proceso, el interés de una sospecha diagnóstica ante un infiltrado pleomórfico de características mixtas linfoides T y B con presencia de células plasmáticas ocasionales, y atipia celular, y el interés del conocimiento de las aberraciones fenotípicas asociadas (expresión del antígeno CD10 por parte de las células T). La demostración de clonalidad linfoide T en aquellos casos con lesiones con características clínicas e histopatológicas poco concluyentes pude ayudar a confirmar el diagnóstico.

BIBLIOGRAFÍA

1. Dogan A, Attygalle AD, Kyriakou C. Angioimmunoblastic T-cell lymphoma. Br J Haematol 2003;121:681-91
2. Brown HA, Macon WR, Kurtin PJ, Gibson LE. Cutaneous involvement by angioimmunoblastic T-cell lymphoma with remarkable heterogeneous Epstein-Barr virus expression. J Cutan Pathol 2001;28:432-8.
3. Martel P, Laroche L, Courville P, Larroche C, Wechsler J, Lenormand B, Delfau MH, Bodemer C, Bagot M, Joly P. Cutaneous involvement in patients with angioimmunoblastic lymphadenopathy with dysproteinemia: a clinical, immunohistological, and molecular analysis. Arch Dermatol 2000;136:881-6.
4. Schmuth M, Ramaker J, Trautmann C, Hummel M, Schmitt-Graff A, Stein H, Goerdt S. Cutaneous involvement in prelymphomatous angioimmunoblastic lymphadenopathy. J Am Acad Dermatol 1997;36:290-5.
5. Matloff RB, Neiman RS. Angioimmunoblastic lymphadenopathy. Arch Dermatol 1978; 114: 92-94.
6. Patsouris E, Noël H, Lennert K. Angioimmunoblastic lymphadenopathy-type of T-cell lymphoma with a high content of epithelioid cells. Am J Surg Pathol 1989; 13(4): 262-75.
7. Morita K, Matsumura Y, KUdo H, Fujii K, Tachibana T, Ohta K, Kamoto T, Okamoto H, Yamabe H, Imamura S, Fukumoto M. An autopsy case of angioimmunoblastic T-cell lymphoma with a high content of epitheliod cells in the lymph node: Immunohistochemical and genomic analyses. J Dermatol 1997; 24: 642-8.