Tratamiento con termoterapia de una infección cutánea por *Alternaria alternata* en un trasplantado renal

M. Ferran, JM. Torres-Rodriguez[1], M. Pérez[1], J. Saballs-Radresa[2], JM. Corominas[3], RM. Pujol
Servicios de Dermatología, URMEC[1], Medicina Infecciosa[2], Anatomía Patológica[3]. Hospital del Mar. IMAS. IMIM. Barcelona

Introducción

Las alternariosis son un grupo de infecciones producidas por el hongo dematiáceo *Alternaria spp*, caracterizado micológicamente por la presencia de un pigmento negro o marrón-oliva en su pared celular. Tiene una distribución mundial y se aísla frecuentemente en el suelo, aire y vegetación. En el hombre, su aislamiento suele obedecer a una contaminación, y sólo excepcionalmente es causa de enfermedad. Se ha implicado en casos de queratomicosis, osteomielitis, sinusitis, peritonitis y en nódulos pulmonares granulomatosos. Sin embargo, la alternariosis cutánea y subcutánea son las formas más frecuentes de presentación. Se ha descrito casi exclusivamente en inmunodeprimidos, y específicamente en pacientes sometidos a inmunosupresión crónica por trasplantes de órganos sólidos. Se han propuesto múltiples tratamientos, con tasas de curación variables: antifúngicos azólicos orales o intralesionales, terbinafina oral, anfotericina endovenosa, e incluso exéresis de lesiones solitarias. Describimos la eficacia de la termoterapia local en un caso de alternariosis cutánea en un paciente trasplantado renal.

Caso clínico

Varón de 55 años de edad, con antecedentes personales de hipertensión arterial y un trasplante renal sometido a tratamiento con micofenolato mofetilo y tacrolimus. Fue remitido a nuestra consulta para valoración de una placa eritemato-violácea y descamativa, de 37 x 15 mm de diámetro, localizada en la cara anterior de la rodilla derecha, de unos 3 meses de evolución. No presentaba lesiones similares en otras localizaciones. No se palpaban adenopatías ni visceromegalias. El estudio histopatológico mostró un infiltrado inflamatorio difuso en dermis, compuesto por linfocitos, células plasmáticas, histiocitos y polimorfonucleares. Focalmente se observaba la formación de granulomas con células gigantes que presentaban estructuras fúngicas intracitoplasmáticas. Los cultivos de la biopsia cutánea y de la descamación cutánea aislaron *Alternaria alternata*. Un antifungiograma evidenció resistencia al itraconazol y susceptibilidad a la anfotericina B. Considerando la toxicidad renal de la anfotericina B, se decidió iniciar tratamiento con termoterapia local, mediante la aplicación local de una esterilla eléctrica a 45-50ºC, un mínimo de una hora diaria. El tratamiento fue bien tolerado y se evidenció una mejoría clínica a partir del sexto mes de tratamiento. La completa curación, clínica e histológica, se consiguió a los 12 meses, persistiendo únicamente una hipopigmentación residual. Tras un periodo de seguimiento de 24 meses, no se ha observado recurrencia clínica de la lesión.

FIGURA 1: Placa eritemato-violácea y descamativa en cara anterior de la rodilla derecha.

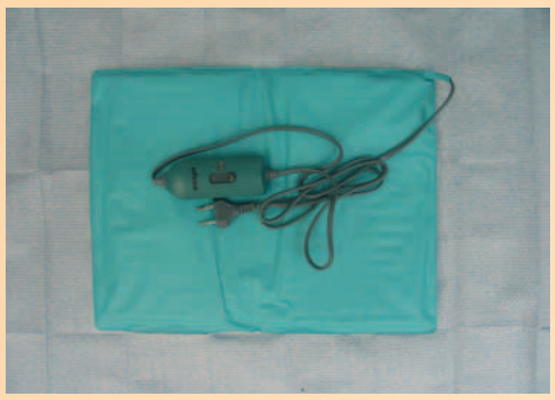

FIGURA 2: Esterilla eléctrica. Pauta utilizada: aplicación local mínima de 1 h/día.

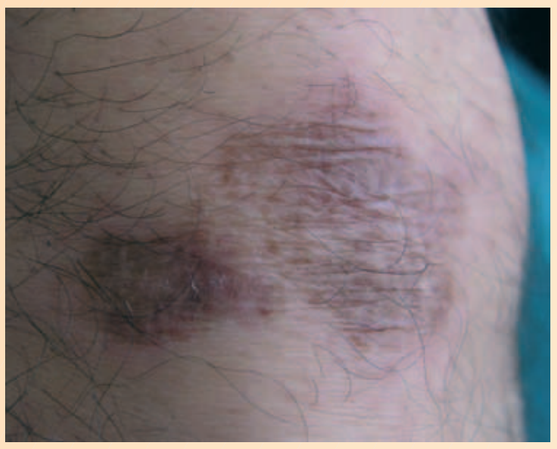

FIGURA 3: Hiperpigmentación residual tras un año de tratamiento con termoterapia.

FIGURA 4: Aislamiento de *Alternaria alternata* en los cultivos de la biopsia y de la descamación cutáneas. En cuadrante inferior derecho, visión microscópica de la especie aislada.

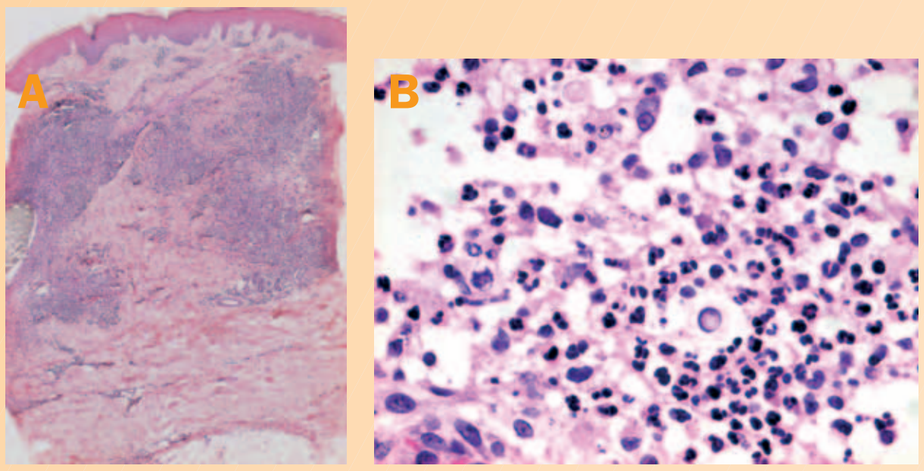

FIGURA 5 (A y B): Infiltrado inflamatorio difuso en dermis, formado por linfocitos, células plasmáticas, histiocitos y polimorfonucleares neutrófilos (A: HE 4x). Formación ocasional de granulomas con células gigantes que contienen estructuras fúngicas intracitoplasmáticas (B: HE 80x).

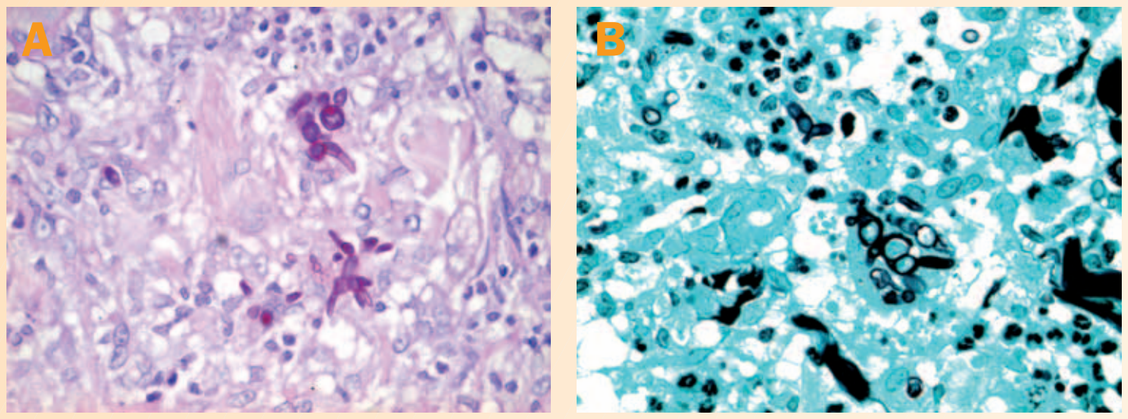

FIGURAS 6 (A y B). Detalle de las estructuras fúngicas en el interior de las células gigantes (A: PAS diastasa, B: Groccot).

Comentario

El efecto terapéutico de la termoterapia fue descrito por primera vez por Mackinon y Conti-Díaz[1], quienes trataron con éxito animales infectados por *Sporothrix schenckii*. Posteriormente, se han publicado casos de cromoblastomicosis[2], esporotricosis[3], leishmaniasis[4] y micobacteriosis atípicas cutáneas[5,6] tratados con calor local, en monoterapia o como adyuvante, demostrando ser una opción terapéutica segura y eficaz, en patología infecciosa humana. En estos casos la duración del tratamiento osciló entre 2 y 12 meses (3 meses de promedio). En una larga serie de pacientes con cromoblastomicosis tratados con termoterapia[2], se observó una curación completa en un 63% de los casos, un 22% presentaron una marcada mejoría, y sólo en un 15% se objetivaron fracasos terapéuticos o recurrencias tras el tratamiento.
Existen diversas modalidades de aplicación de calor local. Los tratamientos con radiación infrarroja proporcionan un mayor efecto térmico local, en comparación con los calentadores de bolsillo químicos: únicamente son necesarios 15 min. al día de radiación infrarroja para proporcionar resultados satisfactorios, reduciendo a tres cuartas partes la duración del tratamiento con calentadores de bolsillo químicos[3]. También se ha utilizado con éxito la aplicación local de un generador de calor por radiofrecuencia, previa administración de anestesia local[6].
Se desconoce el mecanismo de acción de la termoterapia sobre micosis cutáneas profundas. Se ha postulado sobre un posible efecto fungistático o fungicida, así como una estimulación local del sistema inmunológico. La termoterapia podría considerarse como una posible opción terapéutica adyuvante (segura y eficaz) en la alternariosis cutánea, e incluso, como único tratamiento, en casos con intolerancia manifiesta o contraindicación a los tratamientos antifúngicos convencionales.

Bibliografía

1. Mackinnon E, Conti-Díaz IA. The effect of temperature on sporotrichosis. Sabouraudia 1962; 2:56-9.
2. Hiruma M, Kawada A, Yoshida M, Kouya M. Hyperthermic treatment of chromomycosis with disposable chemical pocket warmers. Report of a successfully treated case, with a review of the literature. Mycopathologia. 1993; 122:107-14.
3. Hiruma M, Kawada A, Noguchi H, Ishibashi A, Conti Diaz IA. Hyperthermic treatment of sporotrichosis: experimental use of infrared and far infrared rays. Mycoses. 1992; 35:293-9.
4. Reithinger R, Mohsen M, Wahid M, Bismullah M, Quinnell RJ, Davies CR, Kolaczinski J, David JR. Efficacy of thermotherapy to treat cutaneous leishmaniasis caused by *Leishmania tropica* in Kabul, Afghanistan: a randomized, controlled trial. Clin Infect Dis. 2005; 40:1148-55.
5. Hisamichi K, Hiruma M, Yamazaki M, Matsushita A, Ogawa H. Efficacy of oral minocycline and hyperthermic treatment in a case of atypical mycobacterial skin infection by *Mycobacterium marinum*. J Dermatol. 2002; 29:810-1.
6. Levine N, Rothschild JG. Treatment of *Mycobacterium chelonae* infection with controlled localized heating. J Am Acad Dermatol. 1991; 24:867-70.