Lesiones cutáneas tipo pseudoxantoma elástico en paciente con insuficiencia renal crónica

E. Martínez Escala, I. Gil Faure, E. Parera, F. Gallardo, A. Toll, C. Barranco*, RM. Pujol.
Servei de Dermatologia. Servei de Patologia*. Hospital del Mar. IMAS. Barcelona.

Introducción

Se han descrito lesiones clínicas cutáneas similares a pseudoxantoma elástico (PXE) en el contexto de distintas enfermedades como el lupus eritematoso sistémico, síndrome eosinofilia-mialgia por triptófano, beta-talasemia, anemia de células falciformes, calcifilaxis, necrobiosis lipoídica o tras tratamientos con D-penicilamina. De forma excepcional también se ha descrito en pacientes con insuficiencia renal crónica sometidos a hemodiálisis. Histológicamente estas lesiones evidencian una calcificación, fragmentación y engrosamiento de las fibras elásticas y pueden diferenciarse de los cambios histológicos de un verdadero PXE, de una cutis laxa adquirida, o incluso de formas poco frecuentes de linfomas cutáneos de células T con elastolisis y lesiones péndulas flexurales (piel laxa granulomatosa).

Caso clínico

Varón de 39 años, ex ADVP y enolismo moderado, con los antecedentes de infección por VIH categoría C3 con CD4 totales 12, y mala adherencia al TARGA. Diagnosticado de nefropatía no filiada e hiperparatiroidismo secundario, hepatopatía crónica por VHB y VHC. Ingresa en UCI por enterocolitis por *C. Difficile*, hemorragia digestiva alta y agudización de su insuficiencia renal crónica secundaria a hipovolemia e hipocalcemia por lo que se administra tratamiento con metronidazol, inhibidores de la bomba de protones, bicarbonato, cloruro potásico y gluconato cálcico. Durante el ingreso y coincidiendo con el empeoramiento de la función renal aparecen, de forma progresiva, lesiones axilares bilaterales y pliegue cervical, eritematosas (**Fig. 1**) e hiperpigmentadas, induradas a la palpación y adquiriendo un aspecto de piel laxa y redundante (**Fig. 2**).

El examen de fondo de ojo no evidenció alteraciones. El paciente presentaba una insuficiencia renal (Urea 112 (V.N.: 10 – 50 mg/dl), Creatinina 3.38 (V.N.: 0.6 – 1.4 mg/dl)) con un hiperparatiroidismo secundario (Calcio 6.5 (V.N.: 8.5 – 10.5 mg/dL)), Fósforo 5 (V.N.: 2.5 – 4.8 mg/dL), Magnesio 4.5 (V.N.: 1.6 – 2.5 mg/dl). PTH 493 (12 – 65 pg/ml), 25-OH Vit D 8.9 (8 – 80 ng/ml), 1,25-OH vit D: 7 (18 – 54 pg/ml).

Figura 1

Figura 2

Diagnóstico y evolución

Se estableció el diagnóstico de calcinosis cutis con cambios secundarios similares a pseudoxantoma elástico en paciente con insuficiencia renal e hiperparatoriodismo secundario. Las lesiones desaparecieron con la mejoría de la función renal y reaparecieron en dos ocasiones consecutivas coincidiendo con ingresos por empeoramiento de la misma.

Comentario

La presencia de depósitos de calcio en la piel (calcinosis cutis) puede obedecer a distintos mecanismos patogénicos: **1)** Calcificación metastásica o calcifilaxis: en un contexto de alteración del metabolismo calcio/fosfato (hiperparatiroidismo, insuficiencia renal crónica, hipervitaminosis D, etc.); **2)** Calcificación distrófica sobre lesión dermatológica preexistente (acné, úlceras de estasis, paniculitis pancreática, lupus eritematoso, etc.), en enfermedades del colágeno (dermatomiositis, Ehlers-Danlos, PXE, etc.); **3)** Calcificación cutánea yatrogénica (extravasación de cloruro cálcico, electroencefalograma/electromiograma, traumatismos); y **4)** Idiopática (calcificación idiopática escrotal, nódulo subepidérmico calcificado, etc.).

Las manifestaciones clínicas de la calcinosis cutis pueden ser heterogéneas. El depósito de calcio en la dermis, y específicamente en las fibras elásticas puede dar lugar a una fragmentación y alteración estructural de las mismas. En raras ocasiones, se ha descrito el desarrollo de lesiones similares a PXE como manifestación de una calcinosis cutánea. El pseudoxantoma elástico periumbilical perforante es un proceso poco frecuente descrito ocasionalmente en pacientes con insuficiencia renal e hiperparatiroidismo secundario caracterizado por el desarrollo de placas hiperpigmentadas en la región periumbilical y un substrato histopatológico de fragmentación y calcificación de las fibras elásticas.

La observación de lesiones similares a PXE en distribución flexural es una manifestación clínica excepcional en individuos con IRC e hiperparatiroidismo[4]. Cochran y Wilkin[5] describieron un caso similar en el contexto de una hipercalcemia idiopática en la que el paciente desarrolló placas induradas intertriginosas. Jurzyc y Ditre[6] publicaron lesiones similares en un paciente con nefritis lúpica sometido a hemodiálisis. El depósito de calcio en zonas flexurales podría verse favorecido por unas fibras elásticas previamente anómalas o lesionadas como consecuencia de un estímulo friccional repetido. El inicio tardío de las lesiones, la ausencia de historia familiar y de otras manifestaciones extracutáneas características de un verdadero PXE permiten excluir este diagnóstico.

En conclusión, nuestra observación ilustra la existencia de lesiones clínicamente similares a un PXE de localización flexural en pacientes con IRC e hiperparatiroidismo. Dicho cuadro clínico debería incluirse como manifestación poco frecuente dentro de las lesiones cutáneas asociadas a calcinosis cutis.

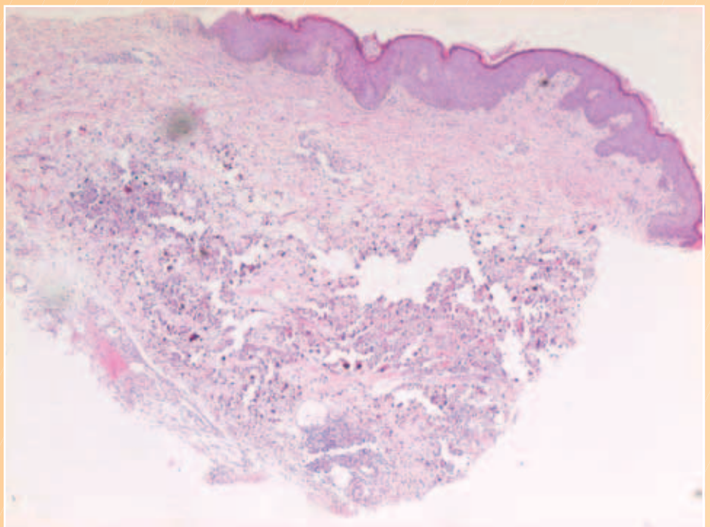

Figura 3. Epidermis y dermis papilar sin cambios histopatológicos de interés. Depósito de calcio asociados a fragmentación de fibras elásticas en dermis reticular (H-E x 40).

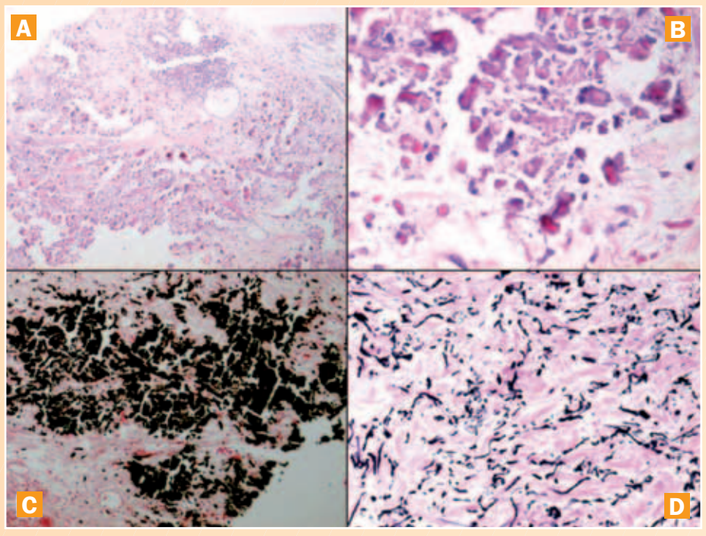

Figura 4. A (H-E x 40), B (H-E x 200)- Depósito de material basófilo irregular y grueso en la porción media y profunda de la dermis reticular.
C- Depósitos de calcio en las fibras elásticas de la dermis reticular (Tinción de Von Kossa x 40).
D- Fibras elásticas gruesas y fragmentadas (Tinción de Verhoeff-Van Gieson x 100).

Bibliografía

1. Touart DM, Sau P. Cutaneous deposition diseases, Part II. J. Am. Acad Dermatol 1998, 39: 527-544.
2. P. Nikko, B.A. Dunnigan M, D.O. Calciphylaxis with histologic changes of Pseudoxanthoma Elasticum. AM. J Dermatopathol 1996, 18:396-399.
3. A. N. Spadin, M.G. Lebwohl, S.A. Phelps. D. DiCostanzo and S.R. Cohen. Periumbilical pseudoxantoma elasticum associated with chronic failure and angioid streaks-apparent regression with hemodialysis. J Am Acad Dermatol 1998; 39: 338 – 343.
4. L. Benkalfate, K. Zein, F. Le Gall et al. Intertrigo calcifié une forme rare de calcinose cutanée. Ann. Dermatol. Venereol 1995; 122: 789 – 792.
5. Cochran RJ, Wilkin JK; An unusual case of calcinosi cutis. J. Am Acad Dermatol 1983; 8: 103– 106.
6. Jurzyk RS, Ditre CM, Kantor GR, Spielvogel RL. Plaque-type intertriginous cutaneous calcification. Cutis 1992; 49:289-291.

hospitaldelmar

C S B Consorci Sanitari de Barcelona
IMAS
Institut Municipal d'Assistència Sanitària