Uso combinado de colgajo de avance y colgajo en islote de pedículo subcutáneo para el cierre de defectos paramediales del labio superior

A. Fernández Casado, A. Toll, R.M. Pujol.
Servicio de Dermatología. Hospital del Mar. IMAS. Barcelona. España.

Introducción

Los defectos quirúrgicos faciales constituyen en cirugía dermatológica un reto terapéutico frecuente. El labio superior constituye una subunidad cosmética facial de reducido tamaño en la cual defectos de mediano tamaño dificultan la obtención de un resultado estético y funcional aceptable. Presentamos tres casos quirúrgicos en los que la reconstrucción de defectos en dicha subunidad mediante colgajo de avance triangular con pedículo subcutáneo lateral combinado con colgajo de avance con incisión subnasal medial permitió obtener un resultado óptimo con mínimos efectos secundarios.

Casos clínicos

• CASO 1

Varón de 65 años derivado para realizar exéresis de un carcinoma basocelular morfeiforme en región paramedial derecha del labio superior de 12 mm de diámetro. Se realizó exéresis geográfica obteniendo un defecto circular de aproximadamente 2 cm de diámetro (fig. 1).

• CASO 2

Varón de 57 años que presentaba una carcinoma basocelular de 14mm de diámetro en región paramedial izquierda de labio superior, en el que tras la exéresis geográfica se obtuvo un defecto circular de 2.5cm (fig. 2).

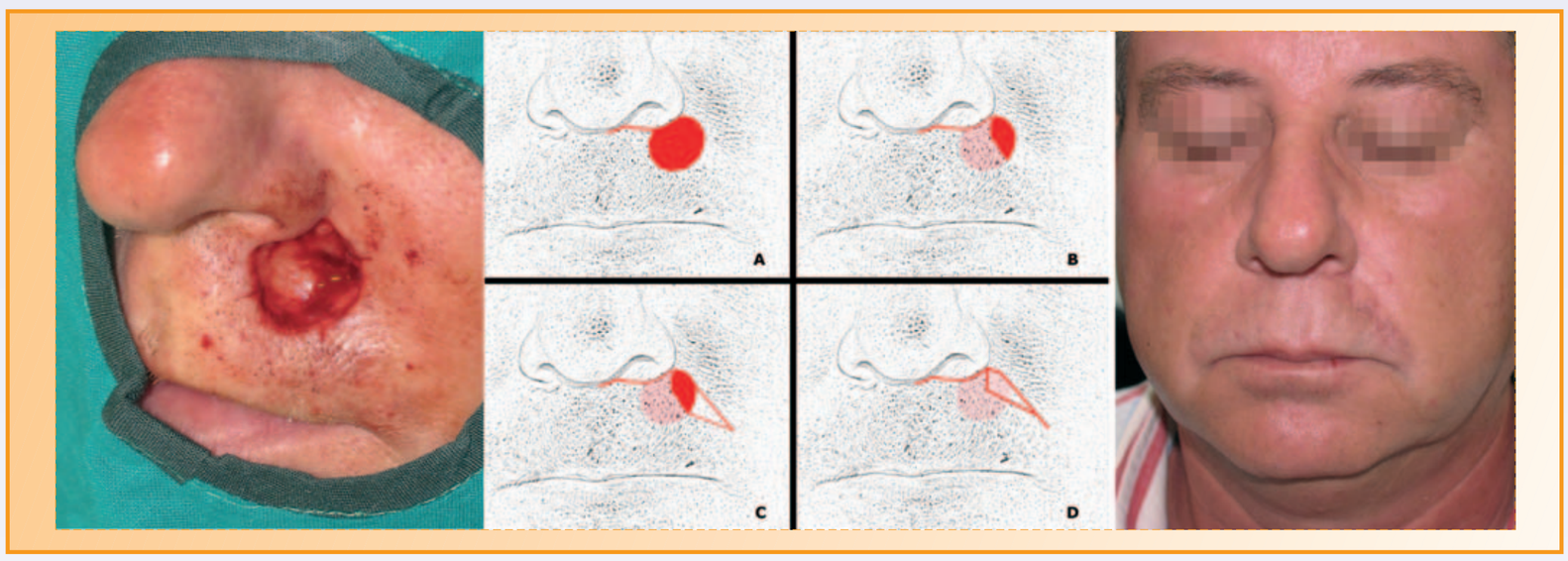

• CASO 3

Varón de 83 años afecto de un carcinoma basocelular nodular de 2cm de diámetro en hemilabio superior izquierdo, próximo al surco nasogeniano en su tercio medial, que se extirpó obteniendo un defecto romboidal de 3cm de diámetro máximo (fig. 3).

En los tres casos se diseñó un colgajo de avance medial realizando la incisión a nivel del surco nasogeniano. El defecto restante se cerró mediante un colgajo triangular con pedículo subcutáneo lateral. Los resultados estéticos definitivos han sido satisfactorios.

Discusión

El cierre de defectos en labio superior que no afecten al filtrum supone un reto en cirugía dermatológica para el que se han diseñado diferentes técnicas de reconstrucción. El reducido tamaño de esta subunidad estética y las características particulares de la piel a este nivel son determinantes a la hora de elegir el procedimiento quirúrgico idóneo. El uso de injertos cutáneos de piel total se ve limitado por el carácter piloso de la zona. Los colgajos de transposición desde la zona malar atraviesan dos subunidades estéticas, alteran la morfología del surco nasogeniano y con ellos se obtiene un resultado estético deficiente. El uso de un colgajo de avance triangular con pedículo subcutáneo lateral permite el cierre de defectos de pequeño tamaño, utilizando piel de la misma subunidad estética y con resultados estéticos francamente satisfactorios. Sin embargo, su uso se ve limitado cuando los defectos son de un tamaño mediano-grande. En estas circunstancias, el diseño de un colgajo en V-T genera una elevación de la comisura labial y un resultado estético menos deseado. Proponemos en estos casos el cierre parcial del defecto inicial mediante un avance medial con incisión a nivel del surco nasogeniano, utilizando un colgajo de avance con pedículo subcutáneo lateral de menor tamaño para cerrar el defecto restante. Los resultados obtenidos son satisfactorios.

hospitaldelmar

C S B Consorci Sanitari de Barcelona
IMAS
Institut Municipal d'Assistència Sanitària