Evisceración a través de orificio de trocar. Una grave complicación tras cirugía laparoscópica

Maestre González, Yolanda[1]; Pereira Rodríguez, José Antonio[1]; Jimeno Fraile, Jaime[1]; Gómez Carballo, Sandra[2]; Larrazábal, Fernando[2]; Del Canto, Maialen[3]; Lorente, José Antonio[3]; Grande Posa, Luis[1]

[1]Servicio de Cirugía, [2]Servicio de Ginecología, [3]Servicio de Urología. Hospital Universitari del Mar. IMAS. Barcelona

Introducción

El número de intervenciones por vía laparoscópica ha ido progresivamente en aumento en los últimos años, tanto en Cirugía General y Digestiva como en otras especialidades quirúrgicas. Esto condiciona la aparición con mayor frecuencia de complicaciones relacionadas con esta técnica. Una de las más frecuentes es la hernia incisional y más raramente la evisceración por alguno de los orificios de introducción de los trócares.
Las hernias incisionales por trocar de laparoscopia se clasifican en tres tipos: de aparición precoz, cuando ocurren inmediatamente después de la intervención con obstrucción intestinal (especialmente hernia de Richter); de aparición tardía, cuando se originan meses después de la cirugía y ocasionan tumoración sin obstrucción intestinal; y por último un tipo especial como es la protusión de intestino o epiplon [1, 2].
Estas hernias son más frecuentes en los puntos de colocación de trócares de más de 10 mm y en la línea media, aunque la frecuencia en otras localizaciones no es despreciable [1, 2].

Casos

Se presentan dos casos de evisceración a través del orificio de un trocar que precisaron resección intestinal.
Se tratan de dos pacientes de un total de 244 (0,82%) intervenidos por patología urológica y ginecológica durante el año 2008.

Caso 1:

Varón de 73 años al que se le practicó prostatectomía radical laparoscópica por neoplasia de próstata. El postoperatorio cursó sin incidencias y fue dado de alta al tercer día de la intervención quirúrgica.

Al 7º día de la cirugía acudió a urgencias por dolor abdominal y secreción de material serohemático por incisión del trocar de 10mm en fosa ilíaca izquierda. A la exploración se objetivaron asas de intestino delgado evisceradas con signos de sufrimiento. (Fig. 1) Se indicó la cirugía urgente, durante la que se confirmó el diagnóstico, requiriendo resección de intestino delgado por falta de viabilidad del asa herniada y se procedió a reparación del defecto aponeurótico con malla. El paciente siguió una correcta evolución y fue dado de alta en el 4º día del postoperatorio.

Figura 1

Caso 2:

Mujer de 67 años que fue intervenida por vía laparoscópica por adenocarcinoma de endometrio. Se realizó histerectomía, doble anexectomía, linfadenectomía pélvica y omentectomía.

Al 12º día del postoperatorio presentó cuadro compatible con oclusión intestinal y secreción serosa por una de las heridas. Se realizó TAC abdominal que identificó oclusión intestinal por hernia aguda a través de orificio de trocar. (Fig. 2) Se decidió reintervenir a la paciente y en la cirugía se confirmó la presencia de evisceración cubierta con asas de intestino delgado incarceradas en incisión de un trocar de 10mm en fosa ilíaca derecha. Debido al sufrimiento intestinal que comportaba se procedió a la resección de 15cm de intestino delgado y colocación de malla. En el postoperatorio tuvo que ser reintervenida por dehiscencia de la sutura intestinal, realizándose ileostomía y fístula mucosa. Fue dada de alta a los dos meses de la primera cirugía. Y a los 5 meses del alta reingresó para reconstrucción del tránsito intestinal, que cursó sin incidencias.

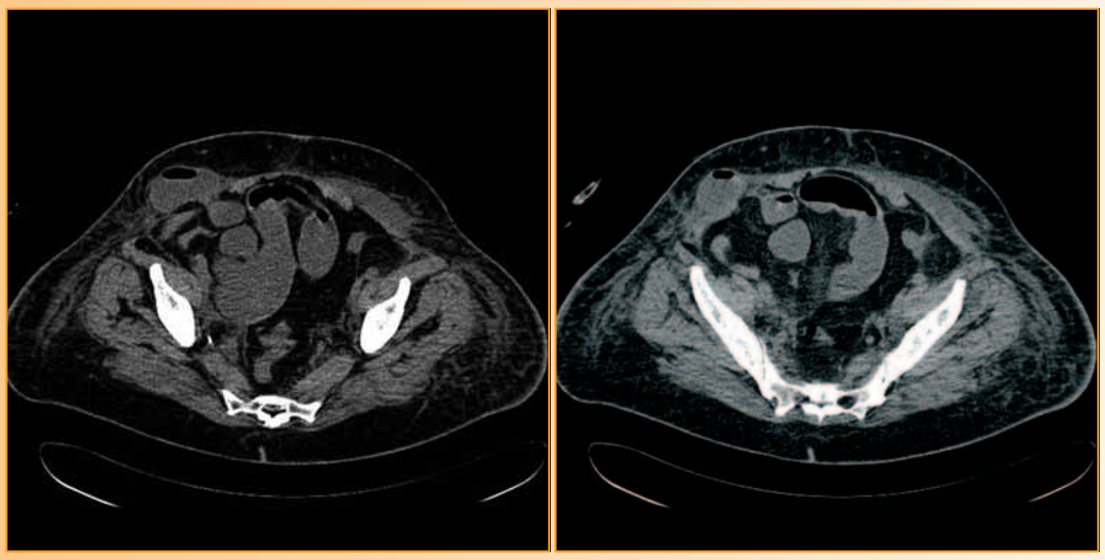

Figura 2

Conclusiones

La aparición de hernia de trocar complicada en el postoperatorio inmediato no es infrecuente (0,82%). En una revisión realizada por *Tonouchi et al* [1] describe una incidencia entre el 0,65% y 2,8% y *Shaher* [2] del 0,23% al 1,9% de hernias de trocar. Como todas las hernias urgentes puede producir graves complicaciones e incluso mortalidad, especialmente si es necesaria la asociación de resección intestinal.

Su detección debe ser lo más precoz posible y debe considerarse como posible diagnóstico ante cualquier desviación normal del curso postoperatorio, especialmente alteraciones del tránsito y salida de líquido a través de las heridas. Su diagnóstico de certeza se consigue mediante TAC.

La reparación con malla debe ser la técnica de elección incluso tras resección intestinal.

Para evitar las complicaciones de las hernias incisionales después de cirugía laparoscópica se debe proceder al cierre cuidadoso de los orificios de trocar y se debe considerar el uso de malla profiláctica para el cierre primario en todos aquellos pacientes que presenten factores de riesgo.

Bibliografía

1. Tonouchi H OY, Kobayashi M, Kusunoki M. Trocar site hernia. Arch Surg 2004;139:1248-56.

2. Shaher Z. Port closure techniques. Surg Endosc 2007;21:1264-74.

hospitaldelmar

C S B Consorci Sanitari de Barcelona
IMAS
Institut Municipal d'Assistència Sanitària