Lesión nodular verrucoide de crecimiento progresivo en paciente con epidermolisis ampollosa distrófica recesiva

L. Curto, E. Rozas-Muñoz, S. Segura, C. Barranco[2], B. Bellosillo[2], J. Lloreta, A. Toll, O. Sanmartin[3], RM. Pujol

Departamento de Dermatología y Anatomía Patológica[2]. Hospital del Mar, Barcelona. Departamento de Dermatología[3]. Instituto Valenciano de Oncología. Valencia

Introducción

El desarrollo de carcinomas escamosos cutáneos es una complicación frecuente en los pacientes adultos con epidermolisis ampollosa distrófica recesiva (EADR). Dichos tumores suelen desarrollarse en las zonas con lesiones ampollosas o erosiones persistentes, frecuentemente en las extremidades y prominencias óseas. Se ha estimado que a los 20 años un 7,5% de los pacientes con EADR desarrollan un carcinoma escamoso cutáneo. Presentan un comportamiento biológico agresivo, y su diseminación metastásica es la principal causa de muerte a los 5 años tras el diagnóstico. La observación clínica de la aparición de una lesión nodular, de crecimiento progresivo en un paciente adulto con EADR, debe alertar al clínico sobre el posible diagnóstico de carcinoma escamoso cutáneo.

Caso Clínico

Paciente varón de 23 años afecto de epidermolisis ampollosa distrófica recesiva (EADR) con antecedentes de insuficiencia renal secundaria a glomerulonefritis mesangiocapilar y extracapilar tipo II en tratamiento inmunosupresor (ciclosporina y corticoides orales), hipertensión arterial y anemia mixta en tratamiento con darbepoetina.

Refiere la aparición de una lesión nodular verrucoide de crecimiento progresivo en el flanco abdominal derecho de unos 2 meses de evolución. La exploración física evidencia un nódulo-placa de superficie verrucoide y coloración rosado-amarillenta, de 8x3 centímetros de diámetro, no ulcerada en flanco derecho (Figura 1). No se palpaban adenopatías inguinales.

El estudio histopatológico de la lesión mostró hiperqueratosis, paraqueratosis columnar, papilomatosis con hiperplasia pseudoepiteliomatosa (Figura 2). Se evidenció la presencia de abundantes histiocitos espumosos (CD68+) (Figura 3, 4) en las papilas dérmicas junto con un discreto infiltrado linfoide perivascular en la dermis superficial. Por microscopía electrónica se pudo observar la presencia de histiocitos cargados de vacuolas lipídicas en contacto íntimo con los queratinocitos de la epidermis. (Figura 5). Mediante técnicas de amplificación por PCR y captura de híbridos no se detectó la presencia de virus del papiloma humano (VPH).

Se prescribió tratamiento con corticoides tópicos de alta potencia con mejoría parcial de la lesión.

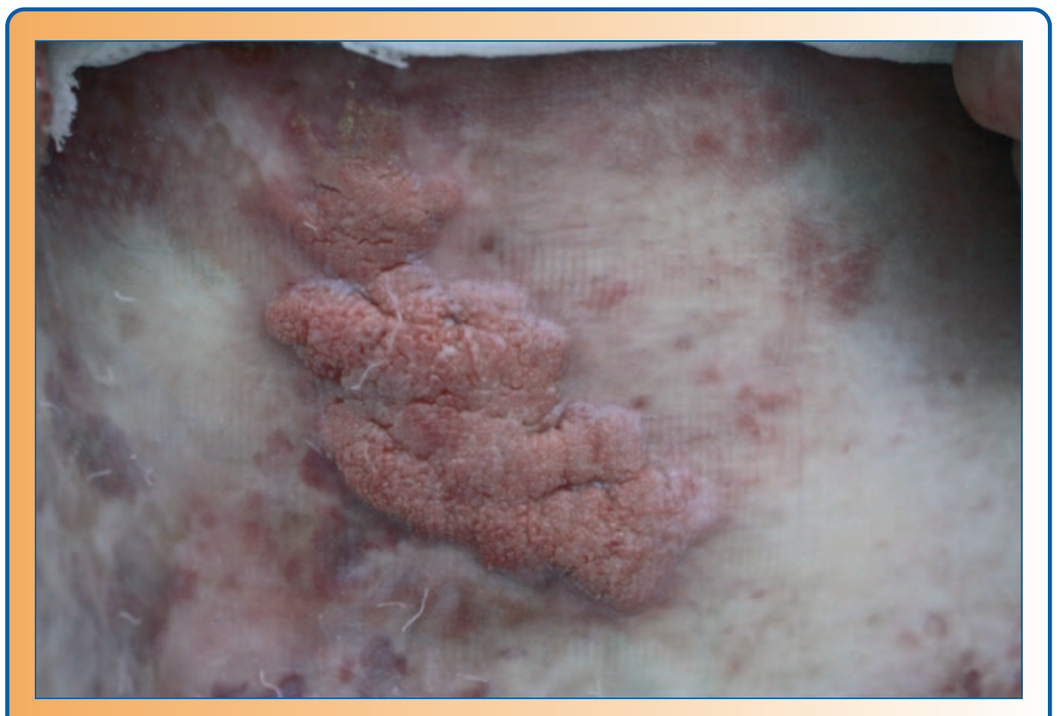

Figura 1. Placa de 8x3cm de superficie verrucoide y coloración rosada en flanco abdominal derecho

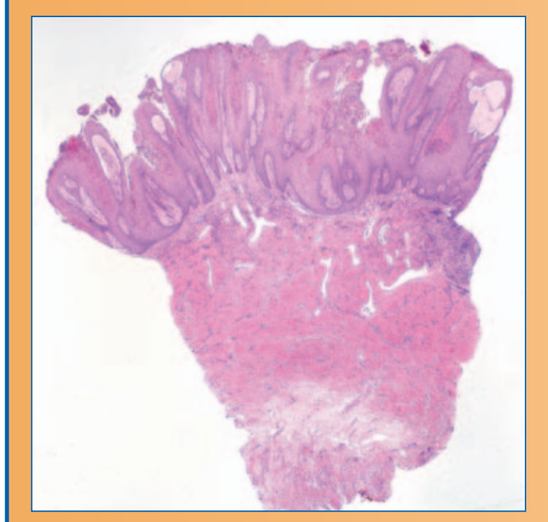

Figura 2. Marcada hiperplasia pseudoepiteliomatosa (HE, 20x)

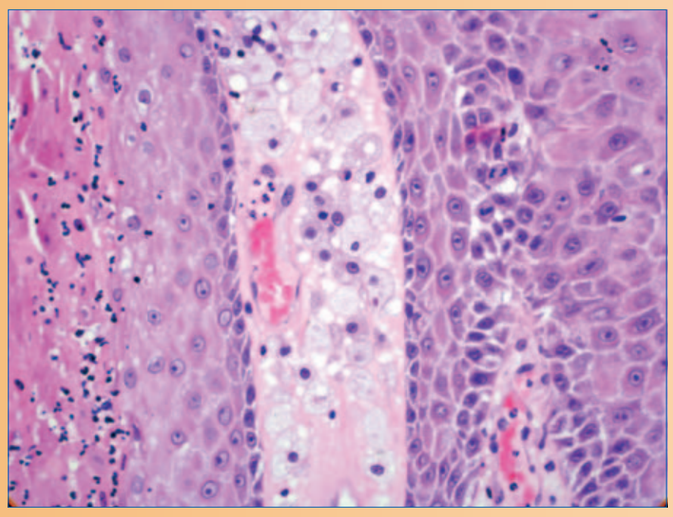

Figura 3. Histiocitos espumosos en las papilas dérmicas (HE, 400x)

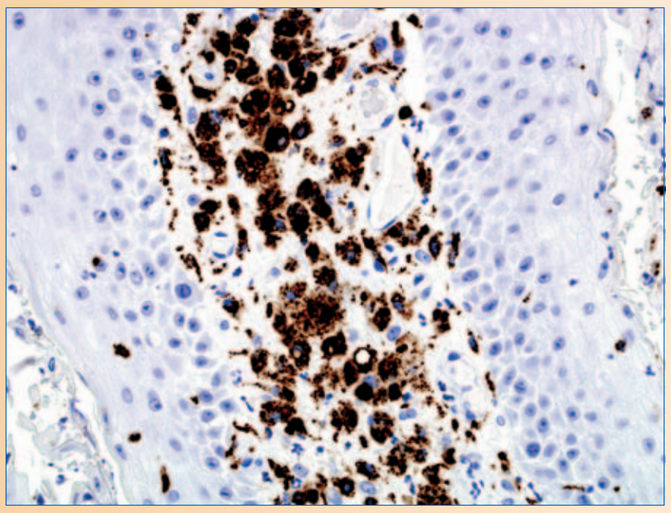

Figura 4. Inmunohistoquímica: CD68+

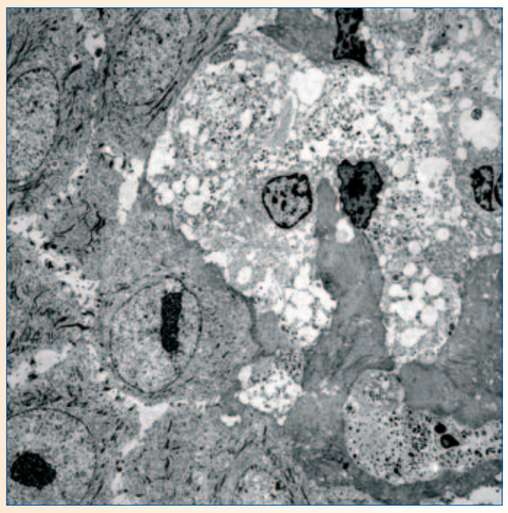

Figura 5. ME: histiocitos cargados de vacuolas lipídicas en contacto con los queratinocitos

Discusión

El xantoma verruciforme (XV) es una proceso descrito por primera vez por Shafer et. al (1) en 1971. Se manifiesta habitualmente como una placa solitaria, de tamaño y localización variable, de color gris-amarillento y superficie verrucoide. Suele observarse con frecuencia en la mucosa oral, piel de la región ano-genital y periorificial. Su etiología es desconocida, pero ha sido considerado como un proceso local reactivo secundario a procesos inflamatorios crónicos. Se ha descrito su asociación con linfedema, traumatismos repetidos, pénfigo vulgar, enfermedad del injerto contra el huésped, síndrome de CHILD y excepcionalmente en pacientes con EADR. De forma ocasional se ha detectado la presencia del virus del papiloma humano en lesiones de xantoma verruciforme (2, 3).

El desarrollo de un xantoma verruciforme en pacientes con epidermolisis ampollosa distrófica recesiva ha sido descrito previamente en cuatro ocasiones (Tabla 1). Dos pacientes mujeres (4, 5) y dos varones (6, 7) de edades comprendidas entre 11 y 33 años (edad media 20 años). Suele desarrollarse en zonas con erosiones persistentes. En 3 de los 4 casos descritos la lesión planteó el diagnóstico de un carcinoma escamoso cutáneo. Sólo el estudio histopatológico de la lesión permitió descartar esta posibilidad y establecer el correcto diagnóstico.
Debe destacarse la importancia del conocimiento de esta asociación en pacientes adultos con EADR y su diferenciación histopatológica con un carcinoma escamoso cutáneo con el objetivo de evitar potenciales errores diagnósticos que podrían conllevar actitudes terapéuticas agresivas inadecuadas.

Autores	Edad (años)	Sexo	Localización	Tratamiento
Cooper TW et al (1983)[4]	15	Mujer	Sacra	Crioterapia
Murat-Susic S et al (2007)[5]	20	Mujer	Extremidad inferior	Exéresis
Orpin SD et al (2008)[6]	33	Hombre	Hombro	Expectante
Huang KP et al (2009)[7]	11	Hombre	Ingle	Expectante

Tabla 1. Casos de xantoma verruciforme en pacientes con EADR

Bibliografía

1. Shafer WG: Verruciform xanthoma. Oral Surg 31:784-789,1971.
2. Mohsin SK, Lee MW, Amin MB et al. Cutaneous verruciform xanthoma. A report of 5 cases investigating the aetiology and nature of xanthomatous cells. Am J Surg Pathol 1998;22:479-87.
3. Iamaroon A, Vickers RA. Characterization of verruciform xanthoma by in situ hybridization and immunohistochemistry. J Oral Pathol Med 1996;25:395–400.
4. Cooper TW, Santa Cruz DJ, Bauer EA. Verruciform xanthoma. Occurrence in eroded skin in a patient with recessive dystrophic epidermolysis bullosa. J Am Acad Dermatol 1983;8:463–7.
5. Murat-Susic S, Pastar Z, Dobric I et al. Verruciform xanthoma in recessive dystrophic epidermolysis bullosa Hallopeau-Siemens. Int J Dermatol 2007;46:955–9.
6. Orpin SD, Scott IC, RajaratnamRet al. A rare case of recessive dystrophic epidermolysis bullosa and verruciform xanthoma. Clin Exp Dermatol 2009;34:49–51.
7. Huang KP, Mattoch IW, Sundram UN, Bruckner AL. Warty plaque in a boy with recessive dystrophic epidermolysis bullosa. Pediatr Dermatol. 2009;26:747-8.

Hospital del Mar

Parc de Salut MAR Barcelona