Expresión de Cadherina-E en el carcinoma escamoso de pene como marcador de transición epitelio mesénquima

Emili Masferrer i Niubò[1], Inma Hernández[2], Carla Ferrándiz-Pulido[3], Magalí Masferrer i Niubò[4], Vicente García-Patos[3], Ramon Maria Pujol Vallverdú[1], Agustí Toll i Abelló[1]

1. Servei de Dermatologia. Hospital del Mar. Parc de salut del Mar. IMIM. 2. Programa de Càncer. Fundació IMIM. 3. Servei de Dermatologia. Hospital Universitari Vall d'Hebron. 4. Departament de Matemàtiques. Universitat Politècnica

Introducción

La transición epitelio mesénquima (TEM) es un proceso fisiológico esencial durante el desarrollo embrionario que se caracteriza por la pérdida de adhesión célula-célula y la adquisición de propiedades migratorias. Además, la TEM se ha relacionado con la invasión y la metástasis de múltiples carcinomas. Las cadherinas, principales moléculas de adhesión celular, son glicoproteinas transmembranas responsables de la unión célula-célula esenciales en el mantenimiento de la integridad de los tejidos. La cadherina-E se localiza en la membrana de las células epiteliales, y su deslocalización o pérdida facilita la migración de células individualmente y aumenta el riesgo de metástasis. La pérdida de cadherina-E es un proceso esencial en la TEM.

Objetivos

Estudiar la presencia y localización de cadherina-E en los diferentes tipos histológicos de carcinoma escamoso de pene (CEP). Determinar si la pérdida de cadherina-E está relacionada con un mayor riesgo de recidiva, metástasis o muerte por la enfermedad.

Metodología

Se incluyeron 52 pacientes con carcinoma escamoso de pene procedentes de dos hospitales de tercer nivel (Hospital del Mar y Hospital de la Vall d'Hebron) intervenidos quirúrgicamente entre los años 1987 y 2010. Se realizaron tinciones de cadherina-E mediante inmunohistoquímica (Mouse Anti-E-Cadherin, referencia 610182 de BD Transduction Laboratories). Se consideraron negativos aquellos casos en los que más de un 5% de las células tumorales perdían cadherina-E en la pared celular.

Resultados

No se observó pérdida de cadherina-E de la pared celular en ningún caso de CEP tipo verrugoso (n=3) (Foto 1a). Se observó pérdida de expresión en la pared celular de cadherina-E en un 32,4% del CEP común (n=37) (Foto1b) y en el 100% de los condilomatosos (n=3) (Foto 1c), basaloides (n=2) (Foto 1d) y sarcomatoides (n=3) (Foto 1e). En los 4 casos mixtos (combinación de comunes con basaloides) se perdía cadherina-E solamente en el componente basaloide (100% de los casos) (Foto1f) expresándose en la pared celular de los comunes (Tabla 1).
La pérdida de cadherina-E predominaba en la periferia o zona invasiva tumoral, conservándose en la zona central (Foto 2).
En 9 casos se observó una expresión anómala de cadherina-E en el núcleo celular, tratándose, en su mayoría, de casos con bajo grado de diferenciación (Tabla 2).
No se encontró relación entre la pérdida de cadherina-E y el pronóstico (Tabla 3).

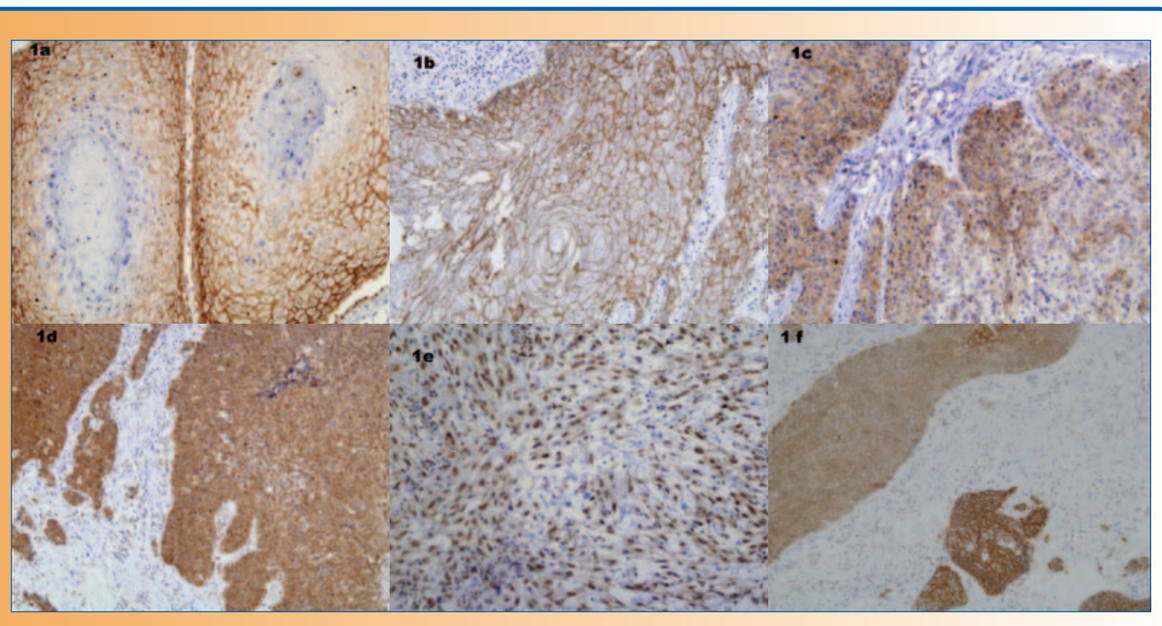

Foto 1: Diferentes formas de expresión según subtipo histológico: 1a: Verrugoso; 1b: común; 1c: condilomatosos; 1d: basaloide; 1e: sarcomatoide; 1f: mixto.

Tipo histológico		Cadherina +	Cadherina -	% de pérdida
Verrugoso		3	0	0
Condilomatoso		0	3	100
Común		25	12	32.4
Basaloide		0	2	100
Sarcomatoide		0	3	100
Mixtos	Común	4	0	0
	Basaloide	0	4	10

Tabla 1. Expresión de cadherina-E según el tipo histológico.

Tipo histológico	Grado de diferenciación	Evolución
Basaloide	G3	
Basaloide	G2	
Sarcomatoide	G3	
Sarcomatoide	G3	Exitus
Sarcomatoide	G4	
Común	G3	
Común	G3	Exitus
Común	G3	
Mixto	G1	

Tabla 2. Características de los tumores con expresión de cadherina-E nuclear.

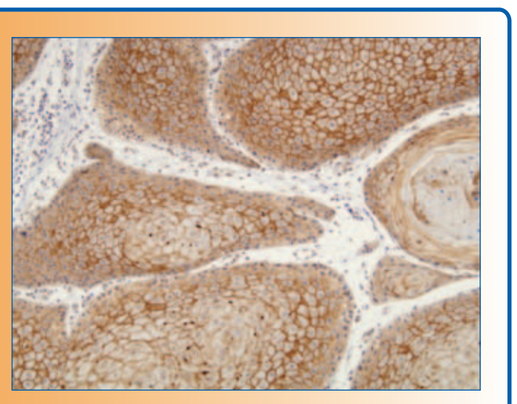

Foto 2: La pérdida de cadherina-E predomina en la periferia o zona invasiva.

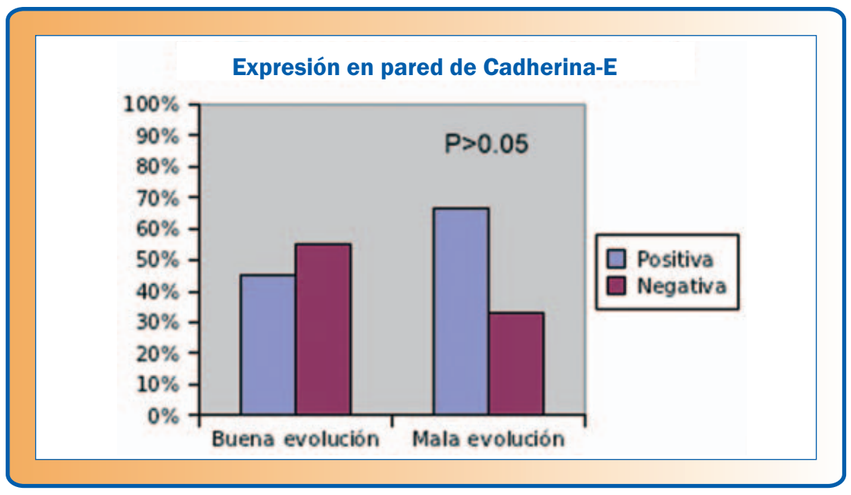

Tabla 3. No se observó correlación entre la expresión de cadherina-E en la pared celular y el pronóstico (recidivas, metástasis o muerte por la enfermedad).

Conclusiones

Hemos observado que los subtipos histológicos de CEP asociados a peor pronóstico (sarcomatoide y basaloide) presentan una mayor pérdida de cadherina-E, a pesar de que no hemos podido demostrar una correlación entre la pérdida de expresión de esta glicoproteína y la aparición de metástasis/muerte por la enfermedad. También hemos observado que la pérdida predomina en las zonas de progresión del tumor, confiriendo probablemente una mayor capacidad invasiva a las células tumorales. La TEM ha sido poco estudiada en carcinomas escamosos mucocutáneos y futuros trabajos evaluando la expresión de represores transcripcionales de la cadherina-E tales como Snail, Twist y Zeb1 y la adquisición de un fenotipo mesenquimal son necesarios para entender los procesos que confieren agresividad a este tipo de tumores.

Bibliografía

1. Leong CM, Doorbar J, Nindl I, Yoon HS, Hibma MH. Deregulation of E-cadherin by human papillomavirus is not confined to high-risk, cancer-causing types.Br J Dermatol. 2010;163:1253-63.
2. Zhu Y, Zhou XY, Yao XD, Dai B, Ye DW. The prognostic significance of p53, Ki-67, epithelial cadherin and matrix metalloproteinase-9 in penile squamous cell carcinoma treated with surgery. BJU Int. 2007;100:204-8.

Hospital del Mar

Parc de Salut MAR Barcelona