Síndrome de Adams Oliver

García-Díez I., Zarzoso I.*, Gómez-Martín I., Curto-Barredo L., Sagristà M., López-Aventín D., Toll A., Masferrer E., García Patos V.*, Pujol RM.
Servicio de Dermatología, Hospital del Mar, Parc de Salut Mar.
*Servicio de Dermatología del Hospital Vall d'Hebron. Barcelona

Introducción

El síndrome de Adams-Oliver es una enfermedad congénita muy poco frecuente que se caracteriza por la asociación de aplasia cutis congénita y anomalías transversales distales de las extremidades. Es un proceso fenotípica y genéticamente heterogéneo, habitualmente transmitido con un patrón autosómico dominante secundario a mutaciones del gen ARHGAP31 localizado en 3q13. Se ha descrito una forma autosómica recesiva causada por mutaciones en el gen DOCK6 en 19p13.2 y otra autosómica dominante por mutaciones del gen RBPJ en 4p15. Asimismo también se han descrito casos de presentación esporádica.

Caso clínico

Recién nacido varón, prematuro de 34 semanas de edad gestacional. Madre de 25 años, sana, sin historia de fármacos ni tóxicos y que siguió los controles gestacionales indicados. En la ecografía del segundo trimestre se observó una agenesia de la arteria umbilical izquierda y en la del tercer trimestre se detectó un retraso del crecimiento intrauterino con alteración del registro cardiotocográfico, realizándose una cesárea electiva. En la exploración física en el primer día de vida destacaba una placa alopécica y atrófica lineal siguiendo la sutura sagital (aplasia cutis congénita) **(figura 1)** e hipoplasia de las falanges distales de ambas manos **(figura 2)**.

Exploraciones complementarias:

- Serologías TORCH (Toxoplasma, citomegalovirus, rubeola y lues): negativas
- Ecocardiograma, ecografía abdominal, fondo de ojo y cariotipo: sin alteraciones.
- Ecografía transfontanelar: calcificaciones periventriculares y estrechamiento del cuerpo calloso **(figura 3)**.

Figura 1: Aplasia cutis en vertex

Figura 2: Hipoplasia de las falanges distales de la mano

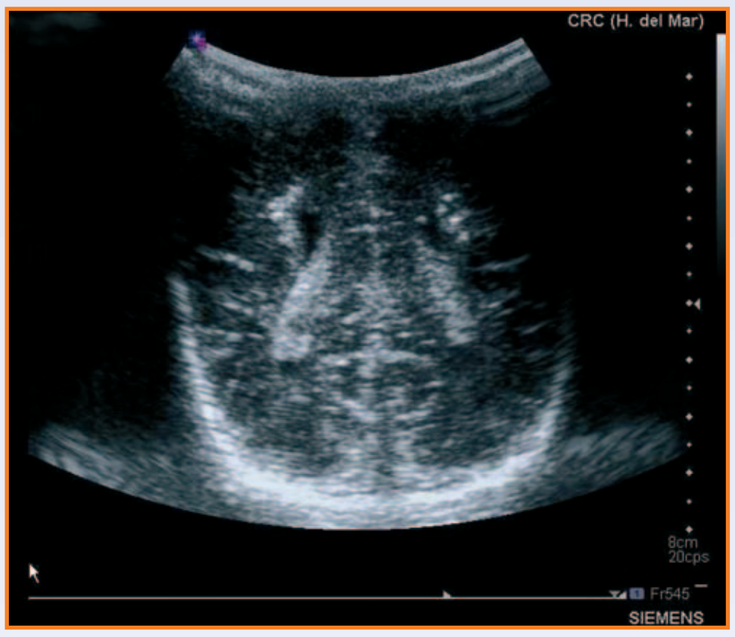

Figura 3: Ecografía transfontanelar donde se visualizan calcificaciones periventriculares

Con los hallazgos clínicos y de las exploraciones complementarias realizadas se orientó el caso como síndrome de Adams-Oliver. Actualmente el niño tiene 6 meses de vida y sigue controles en los servicios de Pediatría, Traumatología, Dermatología y Genética.

Discusión

El síndrome de Adams-Oliver es un trastorno descrito en el año 1945 por Adams y Oliver que asocia aplasia cutis congénita, acompañada o no de defectos del cráneo de severidad variable, con un rango muy amplio de defectos distales de las extremidades. Puede asociarse a un amplio espectro de alteraciones cardiovasculares, cutáneas (cutis marmorata telangiectásica congénita), del sistema nervioso central, gastrointestinales y genitourinarias **(tabla 1)**. Se ha propuesto una mayor asociación de las alteraciones del sistema nervioso central (calcificaciones periventriculares, agenesia del cuerpo calloso) con las formas recesivas.

Debido a la gran heterogeneidad fenotípica del síndrome, el pronóstico es muy variable, dependiendo fundamentalmente de la afectación de los sistemas nervioso central y cardiovascular.

CUTÁNEAS	***Aplasia cutis congénita*** *Cutis marmorata telangiectásica congénita* *Venas del cuero cabelludo tortuosas y dilatadas*
ESQUELÉTICAS	***Defectos distales de las extremidades**: braquidactilia, sindactilia, polidactilia, oligodactilia, hipoplasia ungueal, etc.* *Defectos del cráneo*
CARDIOVASCULARES	*Anomalías estructurales cardíacas* *Hipertensión pulmonar* *Anomalías de los vasos umbilicales, vena porta, venas renales, cerebrales, etc.*
NEUROLÓGICAS	*Encefalocele, microcefalia, hemiplejia, cuerpo calloso hipoplásico, calcificaciones periventriculares, ventriculomegalia, displasia cortical, epilepsia, retraso mental, etc*
OTRAS	*Alteraciones oftalmológicas* *Criptorquidia* *Malformaciones hepáticas y gastrointestinales* *Anomalías faciales* *Retraso del desarrollo y crecimiento*

Conclusión

El síndrome de Adams-Oliver se caracteriza por un cuadro clínico fenotípica y genotípicamente heterogéneo, con un amplio espectro de manifestaciones asociadas. Dada la complejidad del mismo, se recomienda un manejo multidisciplinar.

Bibliografía

1. McGoey RR, Lacassie Y. Adams-Oliver syndrome in siblings with central nervous system findings, epilepsy, and developmental delay: Refining the features of a severe autosomal recessive variant. Am J Med Genet 2008; 146A:488–491.
2. Romani J, Puig L, Aznar G, Demestre X, Altirriba O, Alomar A. Adams-Oliver syndrome with unusual central nervous system alterations. Pediatr Dermatol 1998; 15:48–50.
3. Snape M.G.K, Ruddy D., Zenker M., Wuyts W., Whiteford M., Johnson D., Lam W., Trembath R.C. The Spectra of Clinical Phenotypes in Aplasia Cutis Congenita and Terminal Transverse Limb Defects. Am J Med Genet 2008; 149A:1860–1881.

Hospital del Mar
Parc de Salut MAR Barcelona