ERUPCIÓN MICROPAPULAR GENERALIZADA DE PREDOMINIO FLEXURAL EN UN NIÑO DE 5 AÑOS

Pablo García-Martínez, Roger Rovira-López, Josep Lloreta-Trull*, Júlia Mª Sánchez-Schmidt, Ramon M. Pujol
Servicio de Dermatología. Servicio de Anatomía Patológica*. Hospital del Mar- Parc de Salut Mar. Barcelona

Introducción

La aparición de pápulas parduzcas en las flexuras durante la infancia obliga a descartar la presencia de una histiocitosis. Estas representan un grupo heterogéneo y poco frecuente de procesos caracterizados por la proliferación de células del sistema mononuclear fagocítico en diferentes órganos y sistemas. Clásicamente se distinguen 3 grupos de histiocitosis: Tipo I (de células de Langerhans), Tipo II (de células no Langerhans) y Tipo III (malignas). Sus manifestaciones clínicas son heterogéneas e incluyen un espectro amplio de procesos de evolución y pronóstico variable.

Caso Clínico

Niño de 5 años, sin antecedentes de interés, remitido por aparición de una erupción micropapular generalizada de aparición progresiva de más de un año de evolución. El paciente presentaba múltiples pápulas (>50) de color marrón anaranjado de 2 a 4 mm de diámetro localizadas inicialmente en párpados, cara y cuello, y con extensión progresiva al tronco, cuero cabelludo, nalgas, zona axilar, pubis así como pliegues inguinales y poplíteos (Figura 1 y 2). No asociaba sintomatología sistémica. Las características clínicas y distribución de las lesiones sugerían una histiocitosis de células de Langerhans. Se realizó biopsia de dos lesiones observándose un infiltrado dérmico difuso formado por células de aspecto histiocitario, mínimamente vacuoladas con abundantes eosinófilos en una dermis papilar expandida rodeada de un collarete epidérmico (Figura 3). Dichas células expresaban el antígeno CD68+ y eran negativas para Langerina, CD1a y proteína S-100; el estudio de microscopia electrónica descartó la presencia de gránulos de Birbeck (Figura 4). Las exploraciones complementarias, incluyendo analítica general, revisión oftalmológica, serie ósea completa y ecografía abdominal fueron normales, estableciéndose el diagnóstico de xantogranuloma juvenil (XGJ) liquenoide múltiple o generalizado.

Figura 1. Imagen clínica de las lesiones en párpados.

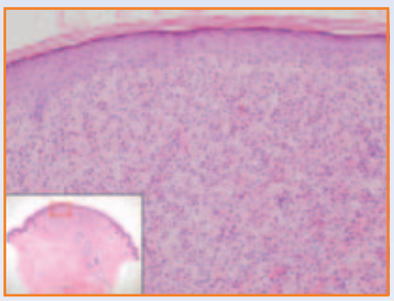

Figura 3. Imagen histológica de Hematoxilina-eosina (x40 y x200).

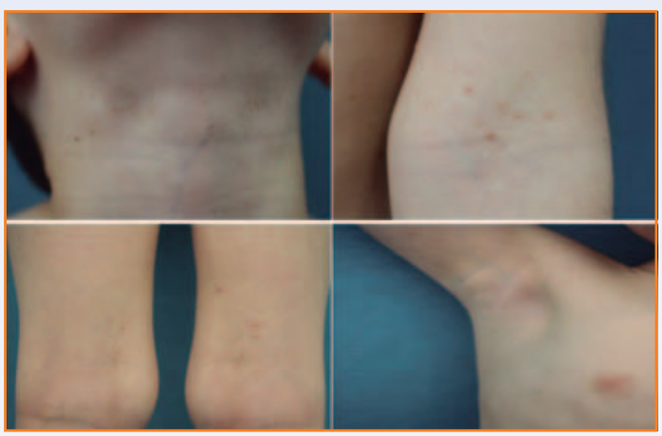

Figura 2. Imagen clínica de las lesiones de predominio flexural.

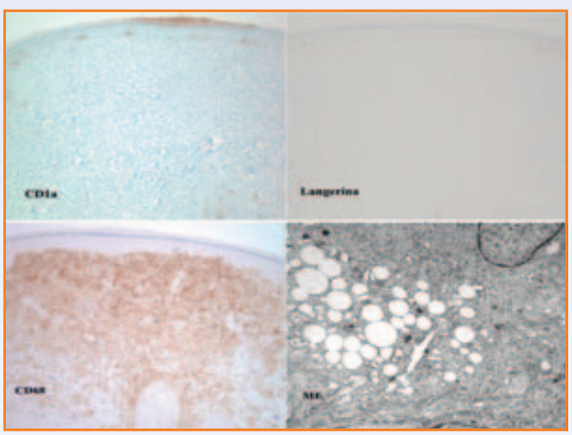

Figura 4. Imagen del estudio inmunohistoquímico y microscopía electrónica (ME).

Discusión

El XGJ es una entidad frecuente en la infancia incluida dentro del grupo de las histiocitosis tipo II. Las lesiones suelen ser solitarias o en número escaso, pueden estar presentes desde el nacimiento o desarrollarse en la infancia y presentan una tendencia a la regresión espontánea. Clínicamente suele manifestarse como pápulo-nódulos solitarios o múltiples de color parduzco de distribución preferentemente axial en la cabeza y tronco.

Se han descrito algunas variantes clínicas atípicas de XGJ: El XG gigante, el XG subcutáneo, los XG múltiples agrupados, y una forma liquenoide generalizada. El caso que describimos representa un ejemplo de esta última variante, de observación excepcional con 4 casos descritos hasta la fecha en la literatura (Tabla). Se caracteriza por múltiples pápulas de pequeño tamaño con una distribución (flexuras, párpados y genitales) y unos hallazgos histopatológicos peculiares (collarete epidérmico periférico, y abundantes eosinófilos). Dichas características clínico-patológicas plantean el diagnóstico diferencial con otras variantes de histiocitosis y especialmente con las histiocitosis de células de Langerhans, y obligan a descartar una posible afectación sistémica (ocular, pulmonar). La tipificación del infiltrado histiocitario dérmico (células no Langerhans) permite establecer el diagnóstico. El XGJ liquenoide generalizado no suele requerir tratamiento, y las lesiones suelen presentar una xantomización progresiva y una involución progresiva y espontánea tras un periodo variable de 3 a 6 años.

	Sexo/Edad	Localización	MO	ME	IHQ	Tratamiento y evolución
Kolde et al. 1992	F/6 meses	Generalizado	Granulomas histiocitos dermis, células gigantes tipo Touton	Agregados histiocitarios con pequeños procesos dendríticos y núcleo invaginado	MAC 387+ Vimentina+ HLA-DR+ S100-	Sin tratamiento. Resolución completa
Torrelo et al. 2009	M/2 años	Generalizado	Histiocitos mononucleares, células gigantes tipo Touton, eosinófilos y collarete epidérmico	No realizado	Factor XIIIa+ CD68+ S100-	Sin tratamiento. Resolución completa
Yoneda et al. 2012	M/2 años	Generalizado	Histiocitos, células gigantes tipo Touton y collarete epidérmico	No realizado	Factor XIIIa+ CD68+ S100- CD1a- Langerina- CD146-	Sin tratamiento. Resolución parcial
Verma 2012	M/10 años	Generalizado	Histiocitos, células gigantes tipo Touton y collarete epidérmico	No realizado	Factor XIIIa+ CD68+ S100- CD1a-	Sin tratamiento
H.Del Mar 2014	M/5 años	Flexural generalizado	Histiocitos, células gigantes multinucleadas y de Touton, eosinófilos y collarete epidérmico	Agregados histiocitarios con invaginaciones	CD68+ S100- CD1a- Langerina-	Sin tratamiento. En seguimiento (resolución parcial)

Tabla. Resumen de casos publicados de XGJ liquenoide.

Bibliografía

1. Kolde G et al. Generalized lichenoid juvenilexanthogranuloma. Br J Dermatol. 1992; 126(1): 66-70.
2. Torrelo A et al.Multiplelichenoidjuvenilexanthogranuloma. PedDermatol. 2009; 26(2): 238-40.
3. Yoneda K et al. Juvenile xanthogranuloma with lichenoid appearance. J Dermatol. 2012; 39(5):462-5.
4. Verma SB. Generalized eruptive histiocytomas and juvenile eruptive xanthogranulomas in a 10-year-old boy: a potpourri of exotic terms indicating the need for unification. Int J Dermatol. 2012; 51(4):445-7.
5. Tran DT et al. An "eruptive" variant of juvenile xanthogranuloma associated with Langerhans cell histiocytosis. J CutanPathol 2008; 35 (Suppl.1): 50-4.

Hospital del Mar

Parc de Salut MAR Barcelona