Déficits en la morfología cortical y de materia gris cerebral subcortical en pacientes afectos de esquizofrenia y familiares no afectados

Pastoriza F[2,3], Galindo L[1,2,3,4], Roe N ManéA[1,2], Berge D[1,2,3,5], Pujol N[1,2], Picado M[2,3], Vilarroya O[2,3], Bulbena A[1,2,3,5], Pérez V[1,2,3,5]

(1) Instituto de Neuropsiquiatria y Adicciónes (INAD) - Parc de Salut Mar de Barcelona. (2)Programa de Neurociencias- Fundación IMIM de Barcelona. (3) Departamento de psiquiatría y medicina legal - Universidad Autónoma de Barcelona. (4) RETIC Red de Trastornos Adictivos. (5) CIBERSAM G 21

Objetivo

Explorar las bases de morfometría cerebral de la disminución de sustancia gris cerebral en sujetos afectos de esquizofrenia y familiares no afectos, por medio de Resonancia Magnética Estructural, analizando volumen y grosor cortical de sustancia gris.

Metodología

Se reclutaron 29 pacientes con diagnóstico de esquizofrenia, tratados con antipsicóticos atípicos y clínicamente estables en los últimos 6 meses. Se excluyeron los pacientes que habían recibido la terapia electroconvulsiva o la clozapina. Se reclutó a 23 hermanos no afectos de pacientes con esquizofrenia, y 37 voluntarios sanos. Ninguno de los tres grupos presentaba otras comorbilidad médica, de dependencia a sustancias o antecedentes de otros trastornos mentales.

Adquisiciones y análisis de neuroimagen: En este estudio la morfometría de la sección transversal se comparó el volumen de materia gris a partir de datos de imágenes de resonancia magnética-3D anatómica de alta resolución y el uso de Voxel-Based Morfometría (VBM) con SPM8. Hemos utilizado un enmascaramiento umbral absoluto de 0,1 e implícita pero ningún enmascaramiento explícito. Los mapas estadísticos resultantes indican todos los voxels del cerebro que muestran una diferencia significativa en el grupo mínimo de clúster = 100mm3, p-valor thresholded p> 0,05. Se utiliza el FreeSurfer brain imaging software package para el análisis de Cortical Thickness. En el análisis de las diferencias entre grupos del grosor cortical (CT) con el modelo lineal general (GLM) el valor p fue establecido en 0.003 siguiendo la corrección de Bonferroni para controlar por múltiples comparaciones (siete regiones de interés a priori en cada hemisferio).

Resultados

Tabla 1. Características demográficas en controles sanos, hermanos no afectos y pacientes con esquizofrenia.

	Controles n=37	Hermanos n=23	Pacientes n=29	P
Edad media (años) ± SD	35.49± 7.22	40.39± 10.22	37.66 ± 7.39	0.082
Género (M/F)	16/21	11/12	15/14	0.474
Media años de educación(años) ± SD	12.78± 1.75	11.35 ± 2.62	10.14± 2.80	<0.001***

Tabla 2. Diferencias significativas de grosor cortical en controles sanos, hermanos no afectos y pacientes con esquizofrenia.

		Controles n=37	Hermanos n=23	Pacientes n=29	F	P	
Frontal	L caudalmiddlefrontal	2.41	2.36	2.27	4,65	<0.05*	P<C=H
	L lateralorbitofrontal	2.66	2.57	2.5	8,5	<0.001***	P<C= H
	R lateralorbitofrontal	2.59	1.96	2.45	9,28	<0.001***	P<H<C
	L medialorbitofrontal	2.44	2.41	2.3	5,72	<0.01**	P<H<C
	R medialorbitofrontal	2.57	2.51	2.36	14,32	<0.001***	P<H<C
	L rostralmiddlefrontal	2.2	2.21	2.17	5,39	<0.01**	P<C=H
	R rostralmiddlefrontal	2.33	2.27	2.2	4,19	<0.05*	P<C=H
	L superiorfrontal	2.62	2.58	2.46	5,56	<0.01**	P<C=H
	R superiorfrontal	2.65	2.6	2.54	3,1	0.051	P<C=H
Temporal	L superiortemporal	2.78	2.71	2.65	4,01	<0.05*	P<C=H
	R superiortemporal	2.83	2.78	2.67	4,59	<0.05*	P<C=H
	L transversetemporal	2.43	2.24	2.19	7,68	<0.001***	P<H<C
	R transversetemporal	2.4	2.36	2.2	5,82	<0.01**	P<C=H
	R middletemporal	2.89	2.83	2.76	4,35	<0.05*	P<C=H

P=pacientes; H=hermanos; C=controles

Figura 1. Diferencias significativas de grosor cortical entre pacientes y controles sanos. Las diferencias entre grupos fueron calculadas por modelo lineal general (GLM) con edad y sexo como covairables.

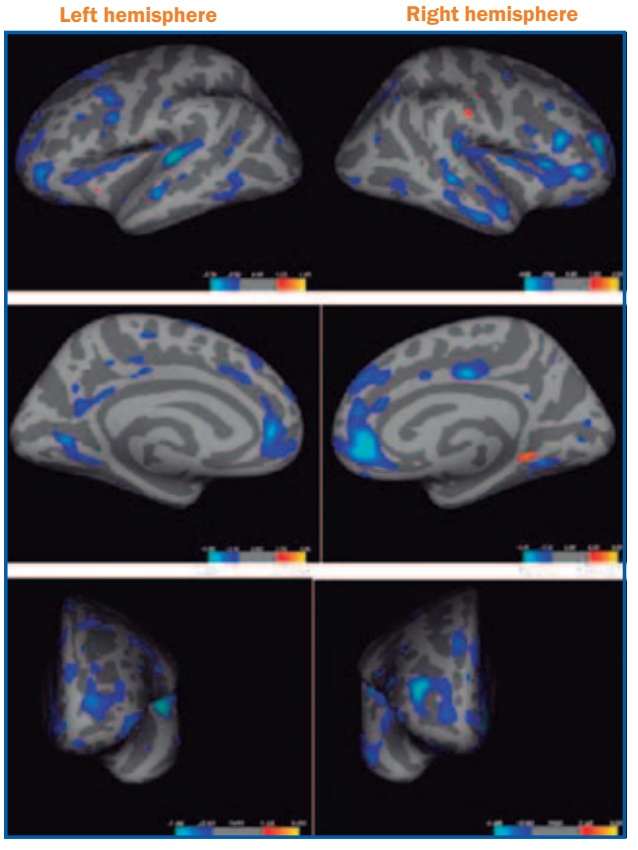

- Identificamos regiones en la corteza frontal orbito-lateral derecha, frontal orbito-medial bilateral y temporal transversa izquierda donde los controles sanos obtuvieron el mayor grosor cortical, y los hermanos no afectos obtuvieron mayor grosor cortical que los pacientes y menor que los controles sanos en estas áreas.
- En la corteza frontal orbito-medial bilateral, frontal caudal-medial izquierda, frontal orbito-lateral izquierda, frontal rostro-medial bilateral y frontal superior bilateral, los pacientes mostraron menor grosor cortical comparado con los hermanos no afectos y controles sanos, al igual que en la corteza temporal superior bilateral, temporal transversa derecha y temporal medial derecha.

Conclusiones

- Al aplicar la corrección por múltiples comparaciones, las diferencias en la corteza frontal orbito-lateral bilateral, frontal orbito-medial derecha y temporal transversa izquierda son significativas.
- Nuestro estudio replica hallazgos previos y proporciona más evidencia sobre anormalidades en la corteza cerebral, particularmente en regiones del frontal y temporal, siendo características de la esquizofrenia.

Referencias bibliográficas

- Xiao Y., Lui S., Deng W., Yao L., Zhang W., Li S., Wu., Xic T., He., Huang X, Hu J., Bi., Li., Gong Q. Altered cortical thickness related to clinical seerity but not the untreated disease duration in schizophrenia. Schizophr. Bull.vol.41; 1 201-210, 2015.
- Hedman A., van Hare N., van Baal G., Brouwer R., Brans R., Schnack H., Kahn R., Pol H. Heritability of cortical thickness changes over time in twin pairs discordant for schizophrenia. Schizophr Res xxx(2015)xxx.

Agradecimientos: L. Galindo recibió una beca Rio Hortega (CM14/00111) del Instituto de Salud Carlos III