HERNIA INTERNA EN EL POSTOPERATORIO TARDÍO DE BYPASS GÁSTRICO

S. Pérez-Farré, E. Membrilla-Fernández, F. Isbert-Trullas, M.J. Pons-Fragero, L. Grande-Posa, JJ. Sancho-Insenser

Unidad de Cirugía de Urgencias, Servicio de Cirugía General y Aparato Digestivo. Hospital del Mar, PSMar, Barcelona

INTRODUCCIÓN

Las hernias internas son una causa rara de obstrucción intestinal y su diagnóstico temprano es fundamental para disminuir el riesgo de complicaciones. Las secundarias a cirugía bariátrica son especialmente peligrosas.

OBJETIVOS

Presentamos un caso de obstrucción intestinal por hernia interna en el espacio intermesentérico retrogástrico, en un paciente con antecedente de cirugía bariátrica, que requirió tratamiento quirúrgico urgente.

MATERIAL Y MÉTODOS

Varón de 56 años, sometido a bypass gástrico 9 años antes, que acudió a urgencias por dolor abdominal de inicio brusco y vómitos. En la exploración física destacaba defensa en hemiabdomen superior. En la radiografía de abdomen aparecen niveles hidroaéreos (figura 1) y leucocitosis de 12260/ul con neutrofilia de 86,3% en el hemograma. La tomografía abdominal computerizada identificó dilatación de intestino delgado en hipocondrio izquierdo, en disposición retrocólica, con distorsión de vasos mesentéricos y trabeculación de planos perimurales, sugiriendo el diagnóstico de hernia interna (figura 2).

Figura 1. Rx de abdomen: Niveles hidroaéreos.

Figura 2. (a) y (b) TC abdominal; cortes axiales. En (a) se observa dilatación de asas de intestino delgado y la alteración de los planos grasos mesentéricos (flecha) y en (b) se puede identificar la anastamosis yeyuno-yeyunal (flecha); (c) TC reconstrucción coronal.

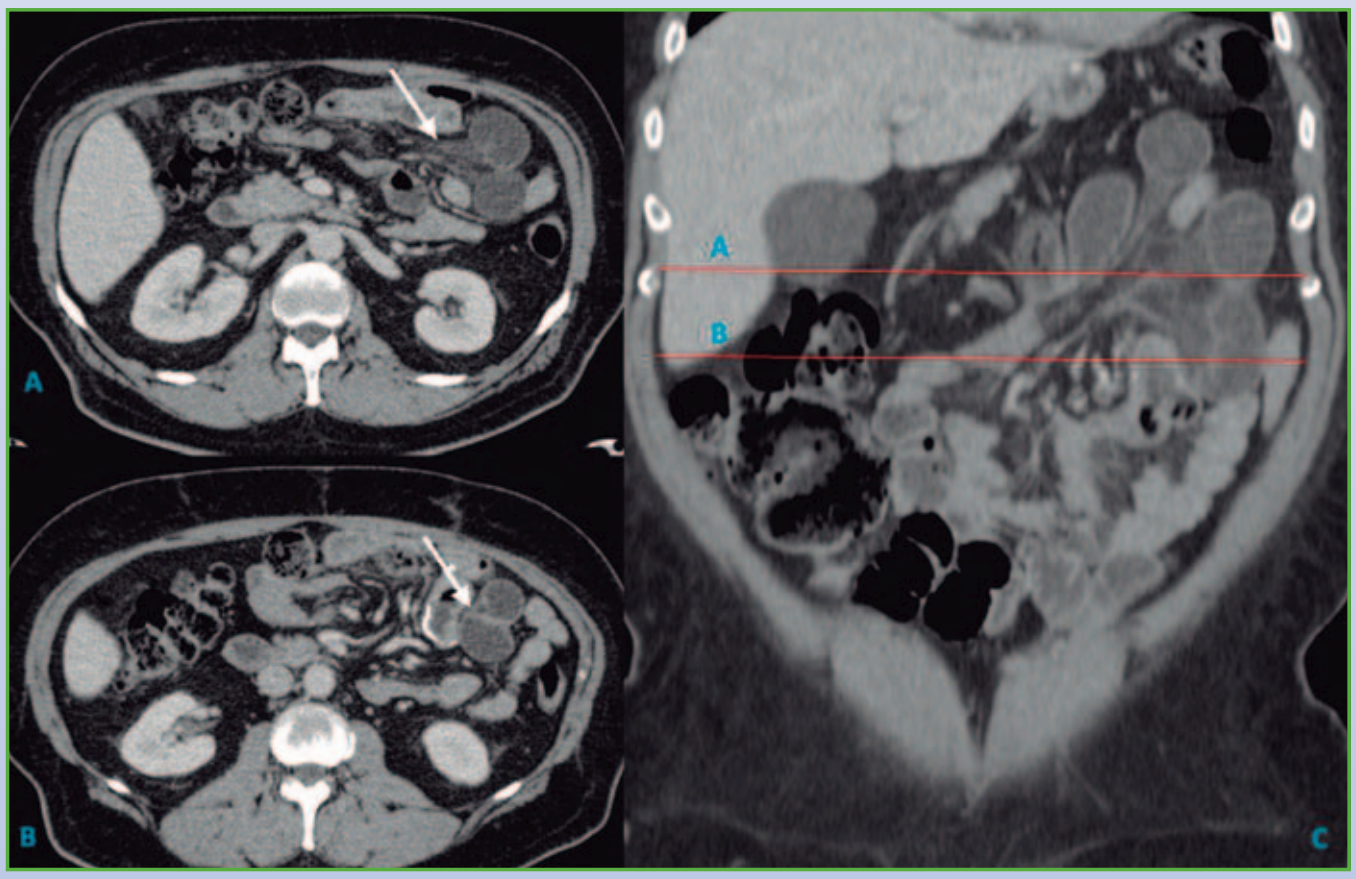

RESULTADOS

La laparoscopia exploradora urgente evidenció asas de intestino delgado dilatadas y herniación del asa alimentaria a través del espacio intermesentérico retrogástrico. Por dificultad técnica se convirtió a cirugía abierta, se redujo la hernia interna y se cerró por completo el orificio intermesentérico. El paciente inició tolerancia al segundo día postoperatorio evolucionando favorablemente y fue dado de alta al sexto día.

CONCLUSIONES

Las claves del éxito para el tratamiento de las hernias internas son el diagnóstico precoz basado en la alta sospecha clínica y la realización de una prueba de imagen definitoria.

Hospital del Mar

Parc de Salut MAR Barcelona