Utilidad de la ecografía en el diagnóstico de arteria labial de calibre persistente

Julia Maria Sánchez-Schmidt, Ramon M. Pujol Vallverdú

Servei de Dermatologia, Hospital del Mar-Parc de Salut Mar, Barcelona

Introducción

La arteria labial de calibre persistente (ALCP) es una lesión vascular que puede hallarse con una frecuencia aproximada del 3%. Clínicamente se manifiesta con nódulos o úlceras, siendo la localización más frecuente unilateral en el labio inferior. El diagnóstico diferencial incluye patología benigna, como mucocele, y maligna, como carcinomas basocelular o escamoso. La introducción de la ecografía para el estudio de lesiones cutáneas permite hacer un diagnóstico rápido de esta entidad evitando técnicas invasivas con alto riesgo de sangrado.

Caso clínico

Varón de 81 años de edad que presentaba una pequeña erosión en el lado izquierdo del labio inferior con sangrado abundante espontáneo o con mínima manipulación (Figura 1). A la exploración física no se apreció ninguna lesión subyacente. En la ecografía (18 MHz) se observó un área anecoica en la submucosa bien definida de 1.01 x 0.18 cm con un canal anecoico subyacente que se extendía a planos profundos (Figura 2). El estudio con Doppler color reveló la naturaleza vascular de la lesión (Figura 3). En el análisis de la morfología de la curva espectral se observó un flujo de tipo arterial, siendo diagnosticada la lesión de ALCP (Figura 4).

Figura 1. Imagen clínica: erosión en labio inferior.

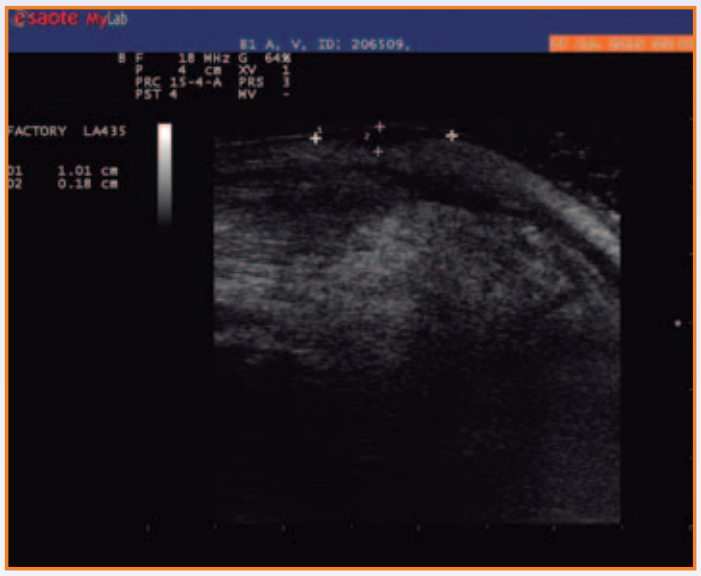

Figura 2. Ecografía 18 MHz: imagen transversal de lesión anecoica en submucosa con canal transversal subyacente.

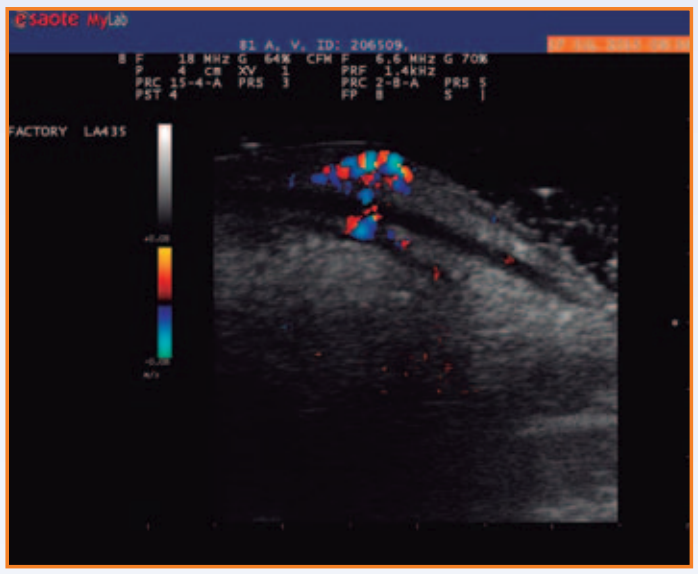

Figura 3. Imagen Doppler color: imagen transversal que revela la naturaleza vascular y la presencia de un vaso subyacente.

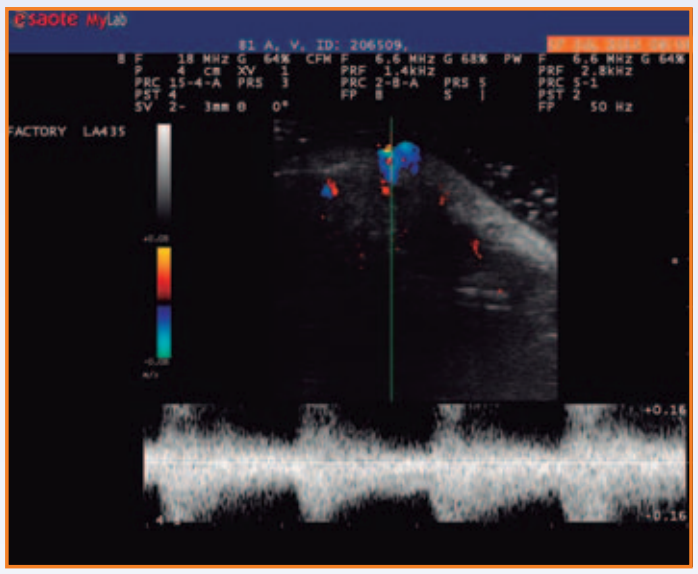

Figura 4. Análisis de morfología de curva espectral: características de lesión vascular arterial de alto flujo.

Comentario

La ALCP es una rama arterial primaria que penetra en la submucosa del labio sin dividirse, conservando su calibre original. La clínica es variable, desde nódulos a úlceras, en ocasiones pulsátiles. El diagnóstico de ALCP se emitía generalmente con la clínica y la biopsia, con un alto riesgo de sangrado. La ecografía permite de manera no invasiva visualizar la arteria labial de mayor calibre y hacer un control de la lesión, pudiendo prescindir de la cirugía para la confirmación diagnóstica histológica. La imagen habitual es una lesión anecoica con un canal subyacente vertical u oblicuo que profundiza a planos profundos. El estudio Doppler confirma el origen vascular arterial. Del mismo modo, la ecografía puede ser útil para el estudio de nódulos y úlceras en los labios y evitar biopsias para descartar patología tumoral.

Bibliografía

- Vazquez L et al. Ultrasonography: A Noninvasive Tool to Diagnose a Caliber-Persistent Labial Artery, an Enlarged Artery of the Lip. J Ultrasound Med. 2005; 24(9):1295-1301.
- Worstman X et al. High resolution color Doppler ultrasound of a caliber-persistent artery of the lip, a simulator variant of dermatologic disease: case report and sonographic findings. Int J Dermatol 2009;48(8):830-3.

Hospital del Mar

Parc de Salut MAR Barcelona