Nevus epidérmico verrucoso inflamatorio lineal con artritis psoriásica subyacente. ¿Dos caras de la misma moneda?

Rebeca Alcalá[1], Agustí Toll[1], Lidia García[1], Marta Ferrán[1], Luciano Polino[2], Ramón M Pujol[1]

[1]Servicio de Dermatología, [2]Servicio de Reumatología. Hospital del Mar, Barcelona

Introducción

La distinción entre el nevus epidérmico verrucoso inflamatorio lineal (NEVIL) y la psoriasis lineal puede llegar a ser un verdadero reto diagnóstico. Ambas entidades se asemejan clínica e histológicamente e incluso pueden coexistir en el mismo paciente[1]. Esto ha llevado a discutir ampliamente en la literatura si ambas entidades son independientes o si el NEVIL representa una forma en mosaico de la psoriasis[2].

Caso clínico

Varón de 17 lesión congénita hiperqueratósica lineal pruriginosa que afectaba al dorso del 5º dedo de la mano izquierda.

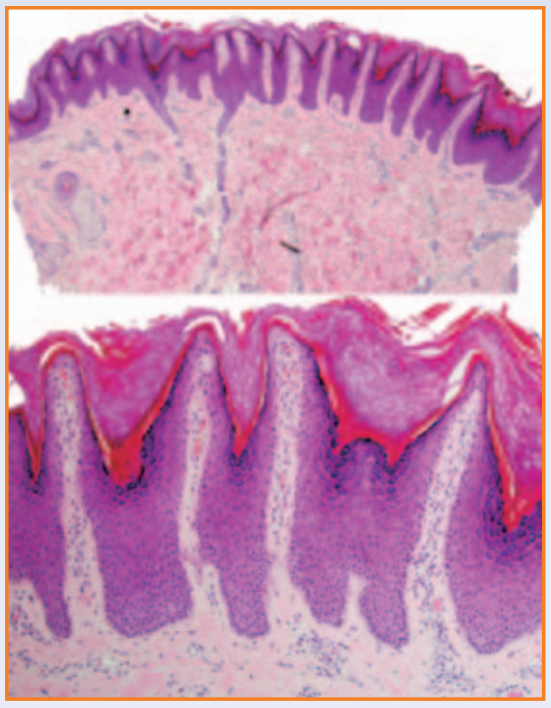

- **EF:** placa lineal formada por varias pápulas rosadas y descamativas de base inflamatoria junto con distrofia ungueal.
- **AP:** acantosis y papilomatosis. Capa córnea hiperqueratósica con áreas alternantes de ortoqueratosis y paraqueratosis.
- **Diagnóstico:** NEVIL
- **Tratamiento:**
  - Corticoides tópicos de alta potencia sin mejoría.
  - TFD sin respuesta.

7 meses después: inicio de dolor e inflamación de la articulación interfalángica distal 5º dedo de la mano izquierda.

- **RX de la mano:** disminución del espacio articular, erosión y proliferación ósea en 5ª IFD izquierda, tumefacción de tejidos blandos.
- **Gammagrafía ósea:** descarta artritis de origen infeccioso y la afectación de otras articulaciones.
- **Dco:** artritis psoriásica

- Resolución de la sintomatología articular tras una infiltración intraarticular de corticoides.

Discusión

	NEVIL	Psoriasis lineal
Semejanzas	Distribución lineal a lo largo líneas de Blaschko	
Diferencias	Inicio <5 años Prurito resistente No psoriasis No responde a los tratamiento de la psoriasis	Inicio tardío Prurito leve/ausente Psoriasis asociada Responde a los tratamientos de la psoriasis

En nuestro paciente el diagnóstico inicial fue de NEVIL aunque la aparición más tardía de la artritis psoriásica en el dedo afecto nos llevó a apoyar la hipótesis de que ambas entidades son manifestaciones de una diátesis psoriásica subyacente. En la literatura se han descrito dos casos más de NEVIL asociados artritis psoriásica, apoyando la conexión entre ambas entidades. La aparición de las lesiones se explicaría por la pérdida de heterozigosidad o por mutación de loci genéticos involucrados en la psoriasis[3].

Bibliografía

1. Hofer T. Does Inflammatory Linear Verrucous Epidermal Nevus Represent a Segmental Type 1/Type 2 Mosaic of Psoriasis? Dermatology. 2006;212:103–7.
2. Happle R. Linear Psoriasis and ILVEN: Is Lumping or Splitting Appropriate? Dermatology. 2006;212:101–2.
3. Al-Enezi S, Huber AM, Krafchik BR, Laxer RM. Inflammatory linear verrucous epidermal nevus and arthritis: A new association. J Pediatr. 2001;138:602–4.

Hospital del Mar

Parc de Salut MAR Barcelona