SÍFILIS OCULAR EN UN PACIENTE INFECTADO POR VIH

E. Lopez[1], A. Supervía[2]

1. Médico Residente. Dermatología y Venereología, 2. Médico Adjunto del Servicio de Urgencias. Hospital del Mar - Parc Salut Mar. Barcelona

Caso

ANTECEDENTES

Varón de 38 años, Argentino, reside en Barcelona durante 18 años. Fumador, consume marihuana. Sin pareja estable.

- VIH en tratamiento con TAR [900 CD4+, CV indetectable]
- 2013: Úlcera peneana indolora + ADP inguinales que desaparecieron en 10 días sin tratamiento. Episodio de Gonorrea tratada con Ceftriaxona y Azitromicina.
- 2014: Sífilis secundaria. Dolor abdominal, hepatoesplenomegalia y fiebre, con serología luética positiva [RPR 1/256]. Tratada con penicilina 2.4 MUI im. Negativización posterior de serologías.
- 2017: Cefalea de 2 m de evolución parietal izquierda estudiada por Neuro (RM: meningioma 1 cm).

ENFERMEDAD ACTUAL

Cuadro de 3 días de evolución de ojo izquierdo rojo, doloroso, sin secreciones ni trauma previo. No visión borrosa. Asocia empeoramiento de la cefalea.

EXPLORACIÓN FÍSICA

TA 125/73mmHg, FC 105 lpm, T 37ºC, SatO2 97%, EVA: 8/10.
Exploración por aparatos sin alteraciones destacables.
Oftalmología: disminución AV ojo izquierdo, PiO normal, anisocoria y midriasis arreactiva. Lámpara de hendidura: Hiperemia, precipitados endoteliales, Tyndall +, sinequia posterior a las 11h. Vitritis sin focos de corioretinitis.

PRUEBAS COMPLEMENTARIAS

- Analítica en urgencias: leucocitosis de 16.000 (Neutrófilos 78.7%), PCR 0.4. Función renal, ionograma y perfil hepático sin alteraciones, Hb y coagulación normales.

ORIENTACIÓN DIAGNÓSTICA INICIAL

Uveítis anterior no granulomatosa + exacerbación de cefalea en estudio.

EVOLUCIÓN CLÍNICA

Realizó tratamiento de la uveítis, de la cefalea y control con oftalmología y neurología. En un control oftalmológico a las 2 semanas, aparición de manchas en la piel y se remite a urgencias.
En su segunda consulta a urgencias es visitado por Dermatología observando máculo-pápulas y placas eritematosas, no infiltradas en tronco, extremidades y planta de pie izquierdo. No adenopatías. Orientación: sífilis secundaria + sífilis ocular.
Pruebas: analítica (título de RPR 1/256, leucocitosis con neutrofília, PCR 1,4); punción lumbar que descarta neurosífilis (títulos de reagínicas y PCR treponema negativos); TAC cráneo: meningioma; Rx tórax: sin hallazgos.

Discusión/conclusiones

- Existen pocos casos o series de casos sobre sífilis ocular en paciente VIH descritos en la literatura. El prototipo de paciente es varón, joven, infectado por VIH, HSM con hábitos sexuales de riesgo. La afectación ocular no parece correlacionarse con el recuento de $CD4^{+}$.
- La presentación clínica de la afectación ocular es variable y hay que tener presente el diagnóstico diferencial de ojo rojo. Se recomienda examen oftalmológico reglado ante la sospecha de esta entidad. Alerta ante un paciente VIH con síntomas/signos oculares o neurológicos para descartar sífilis; hay que estudiar el LCR para descartar neurosífilis. La afectación ocular por sífilis puede revelar un nuevo caso de VIH.
- El tratamiento es con Penicilina iv 14 días (como en neurosífilis). No debe tratarse como sífilis secundaria aunque asocie clínica de secundarismo.
- El pronóstico visual con tratamiento adecuado precoz suele ser favorable. Las recurrencias se han visto sobretodo en pacientes de alto riesgo de reinfección y en pacientes tratados como sífilis secundaria.
- Ante cualquier fracaso terapéutico en una sífilis en cualquier fase (primaria, secundaria, terciaria) tenemos que descartar:
  - Infección por VIH si no lo hemos hecho ya.
  - Neurosífilis con punción lumbar (VDRL, PCR, glóbulos blancos y proteínas).

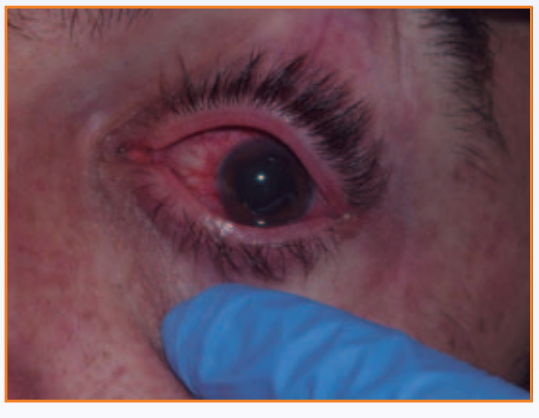

Bibliografía

- Poliseli R, Vidal JE, et al. Neurosyphilis in HIV-infected patients: clinical manifestations, serum venereal disease research laboratory titers, and associated factors to symptomatic neurosyphilis. Sex Transm Dis. 2008;35(5):425–9.
- Epidemiology, clinical presentation, an...in the HIV-infected patient - UpToDate.pdf.
- Janier M, Hegyi V, et al. 2014 European guideline on the management of syphilis. J Eur Acad Dermatology Venereol. 2014;28(12):1581–93.
- McLeish WM, Pulido JS, et al. The ocular manifestations of syphilis in the human immunodeficiency virus type 1-infected host. Ophthalmology. 1990;97(2):196–203.
- Tran THC, Cassoux N, et al. Syphilitic uveitis in patients infected with human immunodeficiency virus. Graefes Arch Clin Exp Ophthalmol. 2005;243(9):863–9.
- Tsuboi M, Nishijima T, et al. Prognosis of ocular syphilis in patients infected with HIV in the antiretroviral therapy era. Sex Transm Infect. 2016;605–10.
- Tucker JD, Li JZ, et al. Analysis of the Literature. Sex Transm Infect. 2012;87(1):4–8.
- Parc CE, Chahed S, et al. Manifestations and treatment of ocular syphilis during an epidemic in France. Sex Transm Dis.2007;34(8):553–6.
- Margo CE, Hamed LM. Ocular syphilis. Surv Ophthalmol. 1992;37(3):203–20.

Hospital del Mar

Parc de Salut MAR Barcelona