PANICULITIS POR DÉFICIT DE ALFA-1 ANTITRIPSINA

Júlia Mª Sánchez Schmidt, Pablo García Martínez, Marta Bertolín Colilla, Ramon Pujol Vallverdú
Servicio de Dermatología. Hospital del Mar. Barcelona

Introducción

Las paniculitis son procesos poco frecuentes durante la infancia. La edad del paciente, la localización de las lesiones y el patrón histológico son fundamentales para su correcta orientación diagnóstica. A pesar de que la paniculitis más frecuente en la infancia es el eritema nodoso, la mayoría de paniculitis características durante la edad infantil son de predominio lobulillar. Entre las paniculitis predominantemente lobulillares se clasifican las de origen enzimático, como la paniculitis pancreática y la asociada al déficit de alfa-1-antitripsina. Presentamos el caso de una niña con déficit de alfa-1 antitripsina que debutó con lesiones de paniculitis.

Caso

Niña que desde los 8 años de edad presenta aparición recurrente cada dos meses de nódulos subcutáneos inflamatorios en la parte baja de abdomen y extremidades, tanto inferiores como superiores (Figura 1). Algunas de las lesiones han presentado emisión espontánea de material seropurulento. Las lesiones se resuelven de forma espontánea sin atrofia residual.

Figura 1. Nódulos subcutáneos en los antebrazos.

Resultados

En la ecografía de las lesiones se observó una imagen compatible con paniculitis (Figura 2).
El estudio histológico de una de las lesiones reveló la presencia de una paniculitis mixta de predominio lobulillar con focos de abscesificación (Figura 3). Los estudios de microbiología fueron negativos.
En el estudio analítico se detectaron niveles disminuidos de alfa-1 antitripsina (16 mg/dL; normal: 90-200 mg/dL). El estudio del fenotipo correspondía al tipo ZZ y del genotipo, al Z/QoPorto (variante C-5+1G>A nulo).
Hasta el momento no se han desarrollado alteraciones hepáticas y sigue controles en neumología por una tos equivalente asmática.
Los padres han desestimado un tratamiento para la paniculitis ante la autoinvolución de las lesiones.

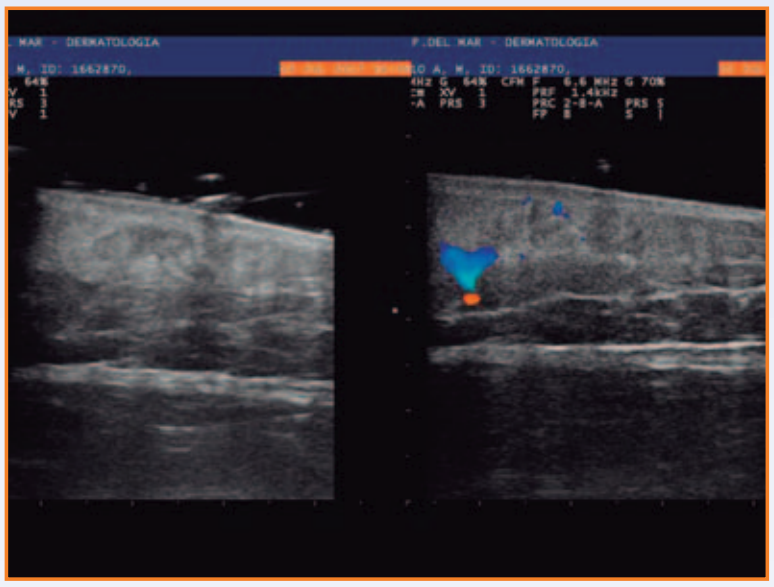

Figura 2. Ecografía: aumento de la ecogenicidad en el tejido graso compatible con inflamación de predominio lobulillar. Aumento de la señal Doppler.

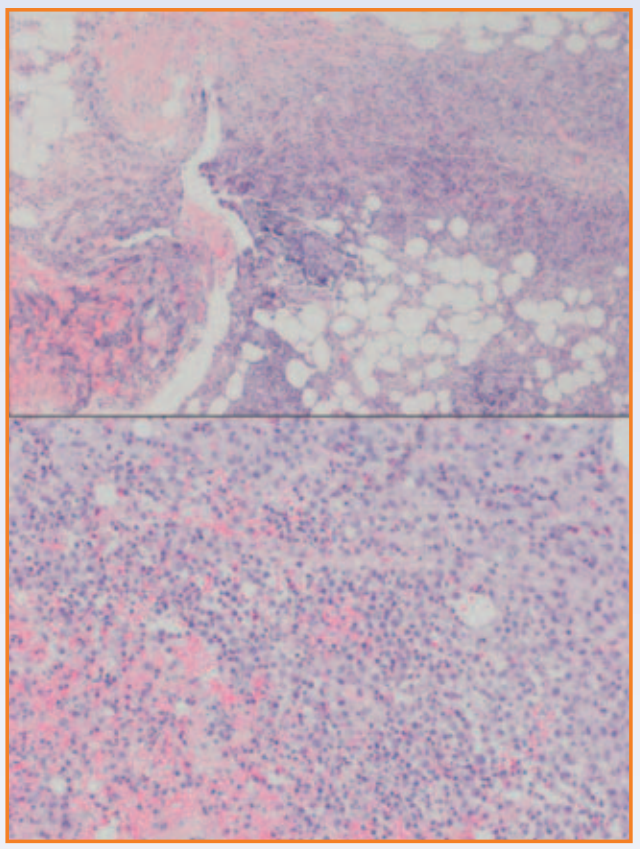

Figura 3. Histología: paniculitis de predominio lobulillar con infiltrado linfohistiocitario y focos de abscesificación.

Discusión

El déficit de alfa-1 antitripsina es un trastorno genético caracterizado por niveles séricos disminuidos del principal inhibidor sérico de las proteasas en humanos. El espectro clínico es muy amplio, desde casos asintomáticos a casos que desarrollan enfisema pulmonar, cirrosis hepática y paniculitis. Los alelos predominantes en Europa son el Z y S. Las mutaciones del gen Z se han descrito con más frecuencia en el Norte de Europa y las del gen S, en la Península Ibérica. El fenotipo ZZ de déficit de alfa-1 antitripsina se asocia a manifestaciones severas. Los fenotipos ZZ y SZ se asocian a un mayor riesgo de afectación pulmonar.
La paniculitis es una manifestación muy poco frecuente del déficit de alfa-1 antitripsina en la infancia y se ha asociado fundamentalmente al genotipo Z. Hasta el momento no se han descrito más de 10 casos en la literatura. A pesar de ello, la paniculitis es el trastorno cutáneo más frecuente del déficit de alfa-1 antitripsina y puede ser el síntoma de presentación. Las lesiones pueden desarrollarse tras un traumatismo o un proceso quirúrgico. En la infancia las lesiones suelen localizarse en las extremidades inferiores, aunque pueden aparecer también en las extremidades superiores, tronco y cara. En ocasiones pueden evolucionar hacia úlceras profundas dolorosas.
La histología de la paniculitis por déficit de alfa-1 antitripsina se caracteriza por una necrosis severa de los lobulillos con infiltrado denso de neutrófilos e histiocitos. Por lo general, se trata de una afectación muy focal rodeada de amplias áreas de tejido graso normal.
Respecto al tratamiento, los pacientes deben evitar factores ambientales como el tabaquismo y la exposición a la polución para evitar el desarrollo precoz de manifestaciones pulmonares, y la manipulación quirúrgica de las lesiones de paniculitis. El tratamiento de primera elección de la paniculitis es la dapsona. En los casos de adolescentes con intolerancia o contraindicación de la dapsona, se puede contemplar el uso de tetraciclinas. Los casos severos de paniculitis y/o afectación pulmonar son tributarios del tratamiento endovenoso sustitutivo de alfa-1 antitripsina.

Conclusión

Presentamos un nuevo caso de paniculitis por déficit de alfa-1 antitripsina en la infancia, con la peculiaridad de que la paciente es portadora de un fenotipo predominante en el Norte de Europa. Hasta el momento, la paciente sólo ha desarrollado como manifestación la cutánea en forma de paniculitis. A pesar de su baja frecuencia, el déficit de alfa-1 antitripsina debe ser descartado en las paniculitis que aparecen en la infancia.

Hospital del Mar
Parc de Salut MAR Barcelona