Dermatosis ampollar IgA/IgG lineal inducida por penicilina G benzatina

Roger Rovira López, Laia Curto Barredo, Ramon María Pujol
Servicio de Dermatología. Hospital del Mar-Parc de Salut Mar, Barcelona

Introducción

La dermatosis ampollar IgA/IgG lineal del adulto es una enfermedad ampollar subepidérmica poco común, de etiología desconocida, caracterizada por depósitos lineales y homogéneos de IgA e IgG en la membrana basal epidérmica.

Caso Clínico

Hombre de 37 años, sin alergias medicamentosas conocidas, que acude por cuadro de un mes de evolución de aparición progresiva de máculas y pápulas eritematosas pruriginosas, con aparición posterior de vesículas tensas en la periferia con un patrón en forma de collar de perlas o rosetas a nivel de tronco, cuello, cara y extremidades superiores (Figuras 1 y 2). No presentaba lesiones a nivel de mucosa oral, genital, palmas o plantas ni asociaba sintomatología sistémica. Como antecedentes relevantes, el paciente había sido diagnosticado simultáneamente de secundarismo luético y VIH en el mes previo y se había instaurado tratamiento con 2.4 MUI de penicilina G benzatina y elvitegravir/tenofovir/cobicistat/emtricitabina el día anterior a su consulta en nuestro servicio. Planteamos el diagnóstico diferencial entre penfigoide ampollar, dermatosis ampollar IgA lineal, toxicodermia y eritema multiforme. Decidimos realizar biopsia cutánea para estudio con hematoxilina-eosina y de inmunofluorescencia directa. En la hematoxilina-eosina, objetivamos la presencia de una ampolla subepidérmica con infiltrado de predominio neutrofílico y eosinofílico (Figura 3 a). La inmunofluorescencia directa demostró depósitos lineales de IgA y de IgG de igual intensidad en la membrana basal (Figura 3 b y c). Se realizó además analítica con hemograma, perfil hepático y perfil renal sin alteraciones. No se objetivó elevación de anticuerpos IgG anti-BP180 o anti-BP230 mediante ELISA.
Con todos estos hallazgos, se diagnosticó al paciente de dermatosis ampollar IgA/IgG lineal probablemente inducida por penicilina G benzatina. Iniciamos tratamiento con corticoesteroides tópicos con mejoría gradual de las lesiones y del prurito, y sin presentar nuevas lesiones al cabo de tres semanas.

Figura 1. Lesiones generalizadas a nivel del tronco

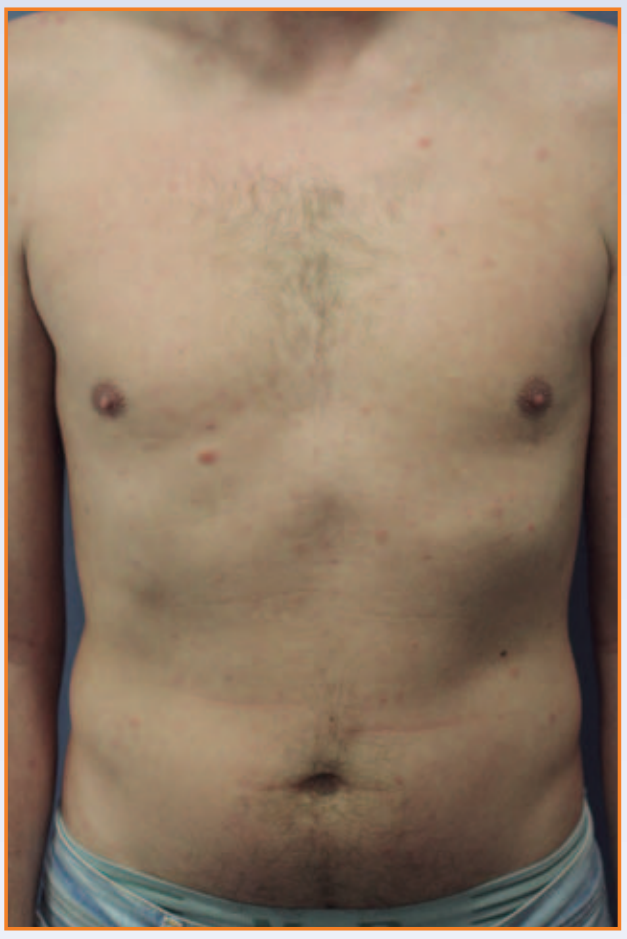

Figura 2. Lesiones papulo-vesiculares con distribución anular o "en roseta"

Figura 3. (a) Biopsia de piel lesional mostrando una ampolla subepidérmica con infiltrado de predominio neutrofílico y eosinofílico (hematoxilina-eosina, x100). (b,c) Estudio de inmunofluorescendia directa de piel perilesional. Depósito lineal de IgA (b) e IgG (c) a nivel de la unión dermo-epidérmica.

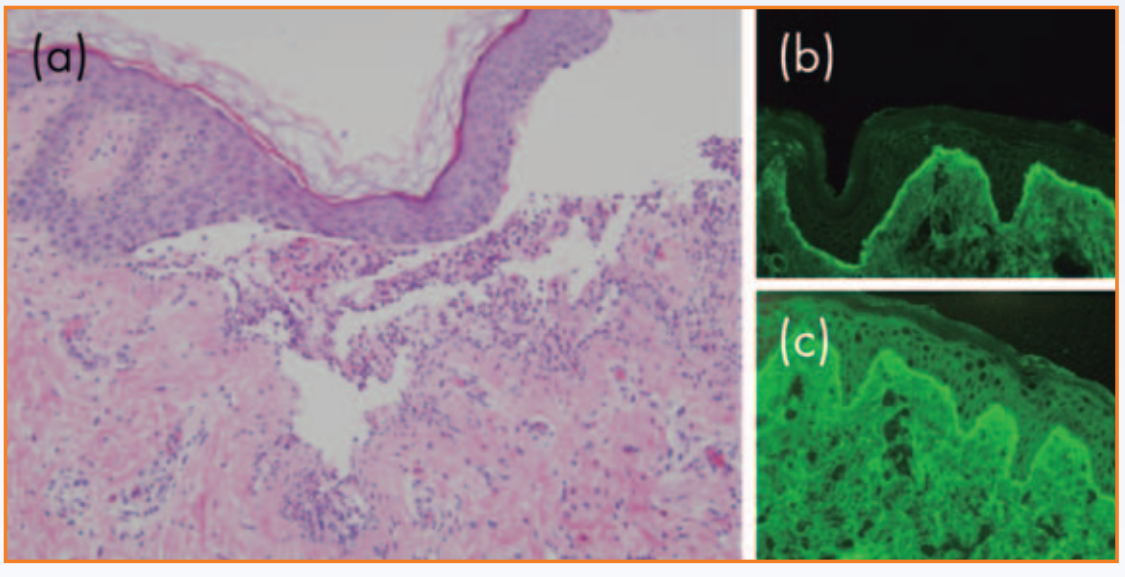

Discusión

La dermatosis ampollar IgA/IgG lineal se ha propuesto como un subtipo de dermatosis ampollar IgA lineal, con características clínicas similares. Se considera del mismo modo una enfermedad idiopática, pero se ha asociado clásicamente a fármacos como la vancomicina, captopril, antibióticos betalactámicos y antiinflamatorios no esteroideos. Los tratamientos sistémicos de elección son la dapsona y la sulfapiridina. En los casos inducidos por fármacos las lesiones pueden involucionar espontáneamente tras la suspensión de los mismos y no siempre es necesario realizar tratamiento sistémico para el control de la enfermedad.

Hospital del Mar
Parc de Salut MAR Barcelona