Hiperpigmentación facial adquirida: hallazgos de dermatoscopia y de microscopía confocal de reflectancia

Laia Curto-Barredo, Ignacio Gómez-Martín, Gemma Martín-Ezquerra, Daniel López-Aventín, Ramon M Pujol, Sonia Segura

Servicio de Dermatología, Hospital del Mar. Barcelona

Introducción

La hiperpigmentación facial adquirida (HFA) es la presentación clínica de un grupo heterogéneo de dermatosis donde se incluyen tanto enfermedades inflamatorias (p.e. lupus eritematoso cutáneo), como no inflamatorias (p.e. ocronosis). Por su localización, este grupo de alteraciones de la pigmentación suelen conllevar una importante repercusión psicológica, especialmente en pacientes con fototipos altos. El tratamiento de las HFA es difícil e insatisfactorio.

Pacientes y métodos

Se estudiaron 10 pacientes con HFA. Se obtuvieron imágenes clínicas y de dermatoscopia en todos los sujetos. Se realizó exploración mediante MCR (Vivascope® 1.500 y 3.000) en 9 casos. Nueve pacientes fueron biopsiados para confirmación diagnóstica y correlación clínico-patológica.

Resultados

Las características clínicas de los 10 pacientes estudiados se describen en la tabla 1. Tras una correlación clínico-patológica, se establecieron los siguientes diagnósticos: melasma (n=1), ocronosis exógena (OE) (n=2), lupus eritematoso cutáneo pigmentoso (LECP) (n=2), liquen plano pigmentoso (LPP) (n=3) e hiperpigmentación por fármacos (n=2). Se describen a continuación las características clínico-patológicas, dermatoscópicas y de MCR de los pacientes estudiados.

Tabla 1. Características clínicas de los pacientes

Caso	Sexo	Edad inicio	Fototipo	Diagnóstico	Fase inflamatoria	Relación exposición solar	ANAs
1	M	30	III	Melasma	No	?	ND
2	M	62	III	OE	No	No	ND
3	M	43	V	OE	No	No	ND
4	M	57	III	LECP	Si	Si	Negativos
5	H	45	III	LECP	Si	Si	ND
6	M	43	IV	LPP	No	No	ND
7	H	40	IV	LPP	No	Si	ND
8	H	38	IV	LPP	No	No	Negativos
9	M	80	III	Diltiazem	No	No	Negativos
10	H	83	III	Minociclina	No	No	ND

OCRONOSIS EXÓGENA *(Casos 2 y 3)*. **Manifestaciones clínicas**: Máculas hiperpigmentadas gris-azuladas localizadas en región infrapalpebral bilateral. **Dermatoscopia**: Presencia de glóbulos de color marrón-gris y estructuras arciformes-anulares (caso 2). **MCR**: espacios ovoides hiporefráctiles observados en 1 de los dos pacientes (caso 2). Estos hallazgos se correlacionaban con la histología, mostrando las estructuras en banana. (Figura 2)

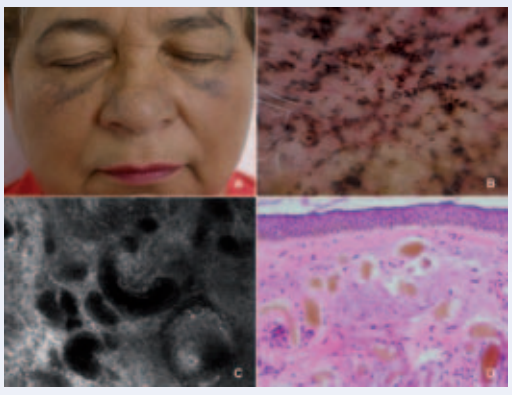

*Figura 2. **OE**: (A) clínica, (B) dermatoscopia, (C) imagen de MCR (500x500µm) y (D) correlación histológica (H&E, 100x) del caso 2.*

LIQUEN PLANO PIGMENTOSO *(Casos 6-8)*. **Clínica**: Pigmentación gris-azulada (focal o difusa) asintomática en cara y cuello. **Dermatoscopia**: Pigmentación uniforme de color gris pizarra-marrón, con refuerzo perifolicular. **MCR**: En los dos pacientes en los que se realizó exploración con confocal (Caso 7 y 8), observamos una capa basal hiperreflectante y células brillantes de contornos mal definidos en dermis superior (melanófagos). **Histología**: Incontinencia pigmentaria con infiltrado linfohistiocitario en dermis superficial y queratinocitos necróticos en un caso. (Figura 4)

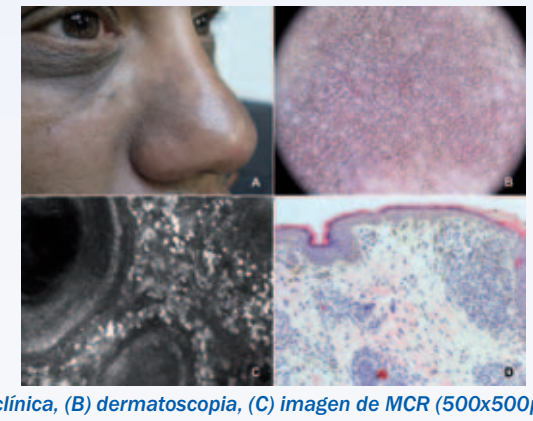

*Figura 4. **LPP**: (A) clínica, (B) dermatoscopia, (C) imagen de MCR (500x500µm) a nivel de dermis superficial y (D) correlación histológica (H&E, 100x) del caso 8.*

MELASMA *(Caso 1)*. **Clínica**: Máculas marrones de bordes irregulares y distribución simétrica en la región malar y central de la cara **Dermatoscopia**: Fondo marrón claro y pigmentación marrón distribuida en un patrón reticulado. **MCR**: Células basales refráctiles y queratinocitos pigmentados en capas bajas de la epidermis, sin melanófagos. (Figura 1)

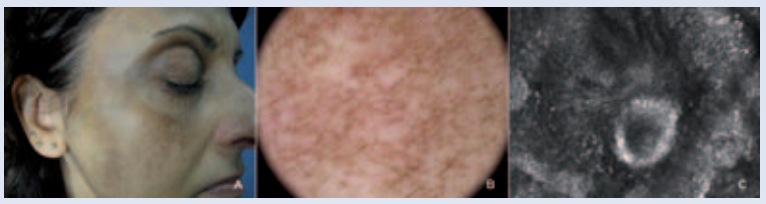

*Figura 1. **Melasma**: (A) clínica, (B) dermatoscopia e (C) imagen de MCR a nivel de capa basal (1000x1000µm) del caso 1.*

LUPUS ERITEMATOSO CUTÁNEO PIGMENTOSO *(Casos 4 y 5)*. **Clínica**: Máculas hiperpigmentadas difusas en zonas fotoexpuestas asociadas en ocasiones a fase inflamatoria previa. **Dermatoscopia**: Pigmentación reticulada con puntos finos gris-marrón/azulados sobre fondo eritematoso. **MCR**: Células dendríticas perifoliculares e intraepidérmicas, células hiperreflectantes en la dermis superior distribuidas en grupos (melanófagos) y aumento de la vascularización dérmica. **Histología**: Atrofia de la epidermis, vacuolización de la membrana basal (caso 4), incontinencia pigmentaria e infiltrado inflamatorio linfohistiocitario de predominio perianexial y perivascular. (Figura 3)

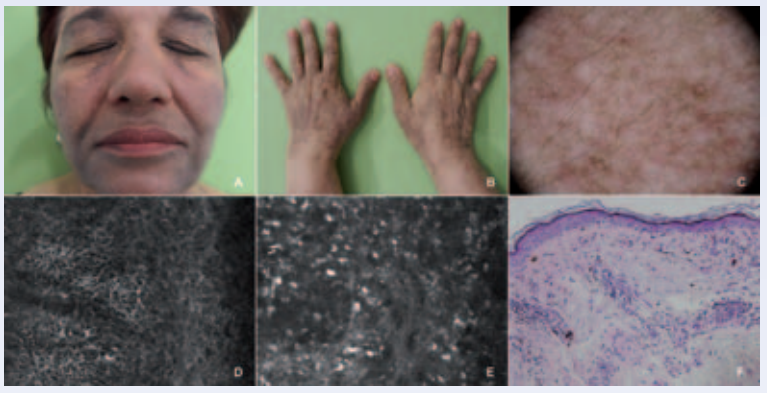

*Figura 3. **LECP**: (A y B) clínica, (C) dermatoscopia, (D y E) imagen de MCR a nivel de epidermis (500x500µm) y (F) correlación histológica (H&E, 100x) del caso 4.*

HIPERPIGMENTACIÓN POR FÁRMACOS *(Casos 9 y 10)*. **Clínica. Diltiazem (D)**: Hiperpigmentación marronácea reticulada discretamente pruriginosa; **Minociclina (M)**: Pigmentación azulada difusa en frente y uñas. **Dermatoscopia. D**: Puntos finos con pigmentación gris-marrón perifolicular predominante sobre un fondo eritematoso; **M**: Pigmentación reticulada más gruesa de color gris-pizarra. **MCR. D**: Células dendríticas basales y suprabasales, melanófagos dérmicos y aumento de la vascularización; **M**: Capa basal hiperreflectante y algunos melanófagos en dermis media (poco enfocados por la profundidad). **Histología. D**: Abundantes melanófagos en dermis superficial; **M**: Intensa elastosis solar, hiperpigmentación de la capa basal y algunos melanófagos en dermis media. (Figura 5)

*Figura 5. **Hiperpigmentación por minociclina**: (A y B) clínica, (C) dermatoscopia, (D) imagen de MCR (1000x1000µm) a nivel de capa basal, (E) imagen de MCR en dermis (1000x1000µm) y (F) correlación histológica del caso 10 (H&E, 100x).*

Discusión y conclusiones

La exploración mediante dermatoscopia y MCR puede ser de gran ayuda para diferenciar el melasma de la OE ya que nos permite detectar estructuras en banana características de la OE. En otros casos como el LECP y el LPP, dos entidades que pueden parecerse mucho clínicamente ya que no siempre existe fase inflamatoria previa, también encontramos hallazgos diferenciales en la dermatoscopia y MCR. Los pacientes con LECP presentaban una pigmentación reticulada sobre un fondo eritematoso, que se correlacionaba con aumento de la vascularización mediante MCR. En los pacientes con LPP observamos gránulos gris-azulados perifoliculares uniformes por dermatoscopia correspondiendo a melanófagos, y una buena correlación mediante MCR y biopsia. La biopsia para inmunofluorescencia directa y la determinación de anticuerpos antinucleares pueden ser de utilidad para el diagnóstico. Por último, la HFA es un efecto secundario conocido de algunos fármacos (p.e. tetraciclinas y antipalúdicos). Los patrones varían dependiendo del fármaco implicado.

En conclusión, aunque las características dermatoscópicas y de MCR en HFA no son específicas, algunos patrones pueden sugerir su origen. Un diagnóstico correcto resulta un paso previo fundamental para un adecuado manejo terapéutico.

Referencias

1. Patel AB, Kubba R, Kubba A. Clinicopathological correlation of acquired hyperpigmentary disorders. Indian J Dermatol Venereol Leprol. 2013;79:367-75.
2. Gil I, Segura S, Martínez-Escala E, et al. Dermoscopic and Reflectance Confocal Microscopic Features of Exogenous Ochronosis. Arch. Dermatol. 2010;146:1021-5.

Hospital del Mar

Parc de Salut MAR Barcelona