INFARTOS CEREBRALES CON EFECTOS DEVASTADORES

Dorantes Romandía RL[1]; Carballido-López E[2]; Béjar Calzada CM[2]; Mercadal Fañanas MP[2]; García Lidón E[2]; López-Villegas MD[2]; Abellán Vidal MT[2]

[2]Institut de Neuropsiquiatria i Addicions, Centre Emili Mira, Parc de Salut Mar, Barcelona.

[1]Hospital de Santa Creu i Sant Pau, Barcelona.

Caso clínico

Mujer, 72 años, con HTA, dislipemia, hipotiroidismo, trastorno adaptativo de larga duración, neoplasia de endometrio (2007) y crisis comicial en 2010.

Previamente autónoma para las actividades de la vida diaria, ingresó por status epiléptico con diferentes complicaciones posteriores (infección bronquial, anemización, alteración de la función renal, disfagia, síndrome de inmovilidad...).

La RM encefálica mostró cambios isquémicos subagudos en territorio de la arteria cerebral posterior derecha (ACP D), con restos hemosiderósicos e infartos lacunares crónicos gangliobasales (uno lenticular D, 3 mm, y dos puntiformes en sendos tálamos) (Fig. 1 y 2).

Presenta profunda apatía, abulia, falta de iniciativa psíquica y motora con ausencia de movimientos espontáneos. No paresias. RCP izq. extensor. MMSE 11/30. Barthel 0.

Orientada como una demencia vascular por infartos múltiples, algunos de localización estratégica.
Frente al concepto de "demencia multiinfarto", por infartos cerebrales múltiples, grandes y pequeños, generalmente ocurridos en repetidos episodios, existe el concepto de "demencia por infarto estratégico" para casos de demencia vascular tras un pequeño infarto, pero situado en un área de gran funcionalidad cognitiva.

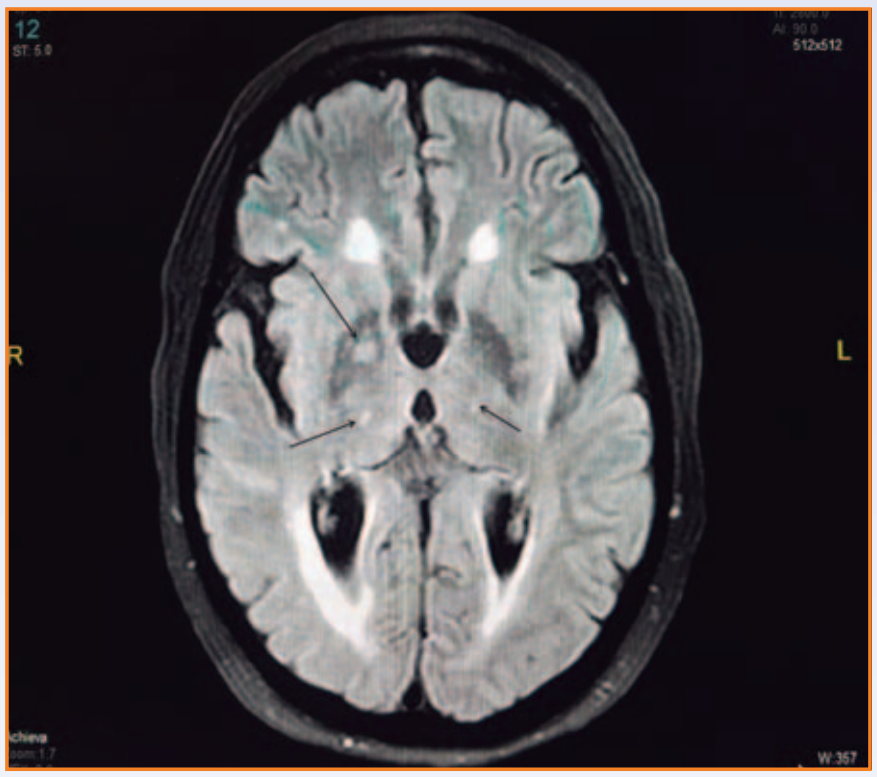

Fig. 1. Infartos lacunares crónicos gangliobasales (uno lenticular derecho, 3 mm, y dos puntiformes en sendos tálamos).

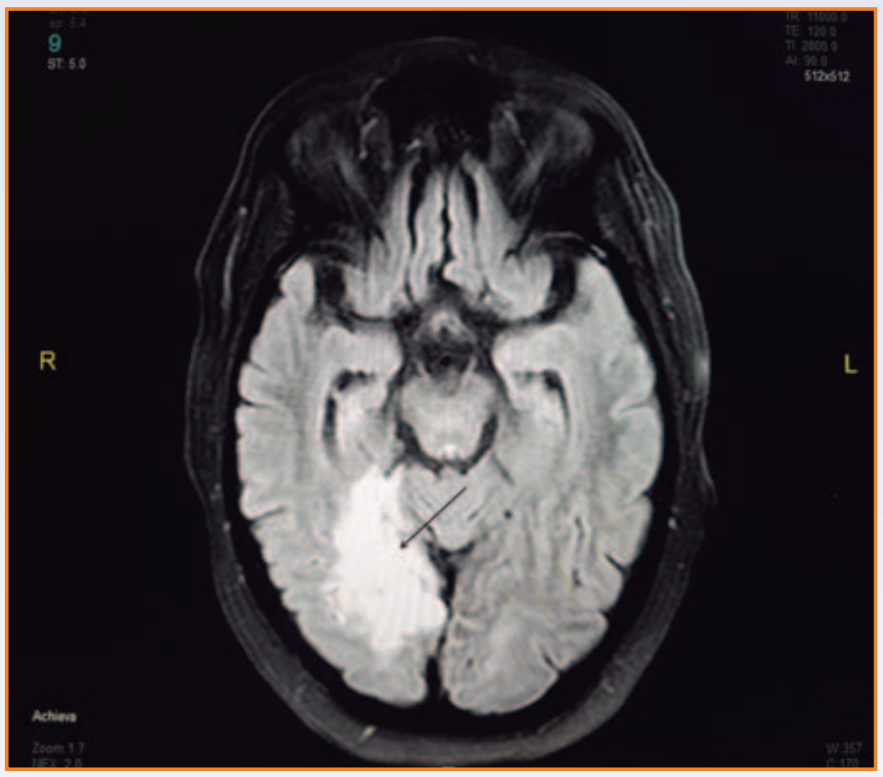

Fig. 2. Lesión isquémica en territorio de la ACP D (arteria cerebral posterior derecha).

Conclusiones

La paciente que presentamos ya tenía infartos lacunares previos, algunos de localización estratégica (tálamos), a pesar de lo que mantenía buena funcionalidad, y es la adición del infarto reciente en ACP D la que le ocasiona el marcado declive cognitivo y funcional.

La oclusión vertebrobasilar puede producir lesiones bilaterales del hipocampo con amnesia severa a la que pueden añadirse los conocidos déficits asociados al infarto de las arterias cerebrales posteriores (prosopagnosia, ceguera cortical, síndrome de Anton, simultanagnosia, dificultad en la coordinación de la mirada, metamorfopsia, agnosia visual). En este sentido se puede incluir el infarto en territorio de la ACP en el grupo de infartos estratégicos. Además, en ocasiones, el infarto de esta localización origina delirio con agitación psicomotriz, aunque también ha sido descrito el infarto extenso en ACP D con preservación cognitiva y funcional.

En el caso de nuestra paciente, la lesión isquémica en territorio de la ACP D ha resultado ser, no la única causante de su demencia ya que no podemos obviar la lesiones que previamente ya tenía, pero si un factor decisivo para el desarrollo de su demencia actual.



INAD Institut de Neuropsiquiatria i Addicions

Parc de Salut MAR Barcelona