Asociación familiar entre el trastorno depresivo mayor y las enfermedades inflamatorias y autoinmunes: a propósito de un caso

Calls M, Llimona C, Pérez-Solá V, Álvarez P

Institut de Neuropsiquiatria i Addiccions, Hospital del Mar, IMIM, Barcelona, Spain

Introducción

Los mecanismos inflamatorios y autoinmunes juegan un papel importante en el trastorno depresivo mayor (TDM)[1], caracterizado por: (1) aumento de los niveles de marcadores inflamatorios, (2) elevada comorbilidad con enfermedades inflamatorias /autoinmunes y (3) asociación con el tratamiento con citoquinas[2]. Sin embargo, se desconoce si existe asociación familiar entre el TDM y las enfermedades inflamatorias/autoinmunes.

Descripción del caso

Presentamos el caso de una mujer de 53 años, afecta de Trastorno Depresivo Mayor (TDM) de evolución tórpida y con historia familiar de enfermedades autoinmunes, que acudió solicitando una segunda opinión.

Antecedentes familiares (figura 1):

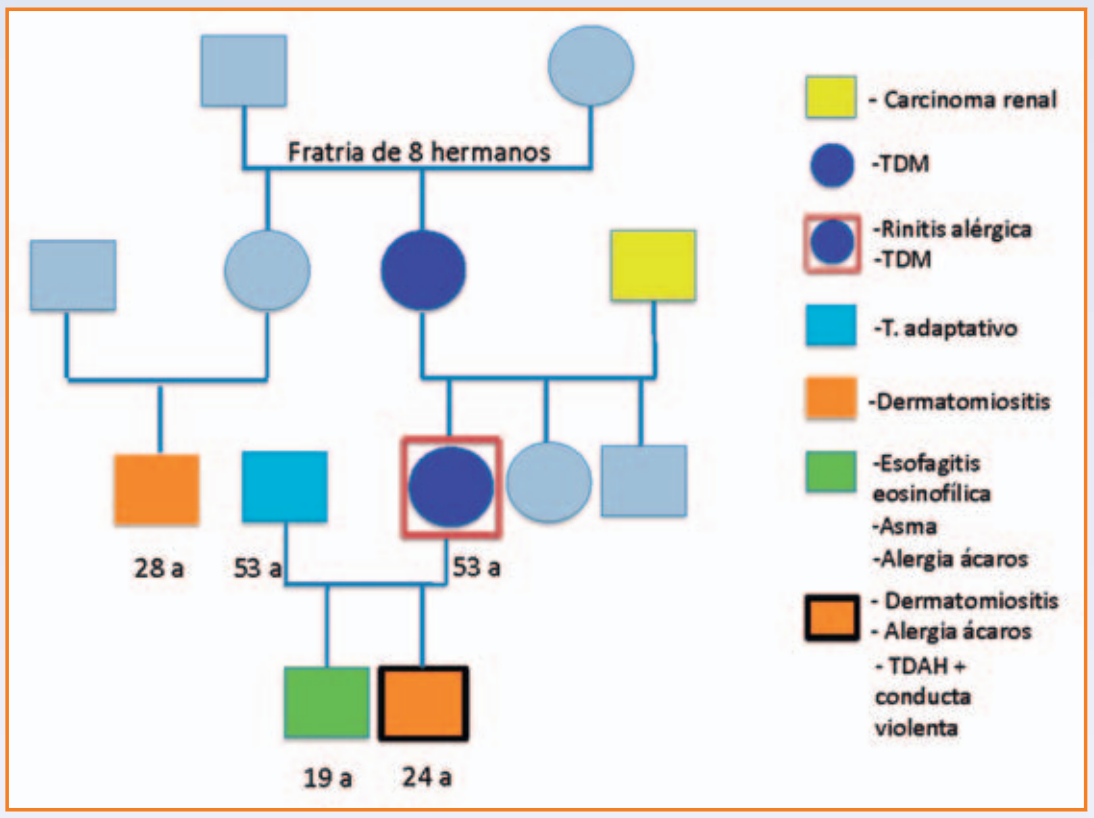

Antecedentes toxicológicos: No hábitos tóxicos

Antecedentes médicos:

- Rinitis alérgica
- Hipercolesterolemia

Antecedentes psiquiátricos:

- Personalidad premórbida: positiva, alegre y bien adaptada.
- Síndrome ansioso-depresivo durante el segundo embarazo, en contexto de problemas de pareja, que no requirió tratamiento.

Historia de la descompensación actual

- **50 años:** inicia **episodio depresivo** en contexto de estresores ambientales (planteamiento de separación matrimonial y enfermedades de los hijos). Requirió **ingreso en la unidad de agudos** (6 meses) y posteriormente en el Hospital de Día, sin alcanzar la remisión completa.
- En los momentos de mayor gravedad presentó **severa tristeza y pérdida ponderal, inhibición psicomotriz grave, abandono total de actividades habituales y autocuidado e ideas delirantes de ruina.**
- Se practicó **analítica de rutina, pruebas de función tiroidea y TAC craneal** que fueron **normales**.
- En informes previos consta **diagnóstico** sucesivo **de trastorno adaptativo y de TDM con síntomas psicóticos** y tratamiento con citalopram, mirtazapina, bupropion, fluvoxamina + mirtazapina (a dosis bajas), ansiolíticos y, en algunos períodos, antipsicóticos (risperidona y aripiprazol) y ácido valproico.
- Solicita visita en consultas externas de psiquiatría de nuestro centro para obtener una segunda opinión, dada la falta de mejoría de la clínica depresiva. En el momento de la visita, sin embargo, refiere mejoría de varias semanas de evolución.
- Ultimo tratamiento pautado: ácido valproico 500mg/24h, fluvoxamina 100mg/24h y mirtazapina 15mg/24h.

Exploración Psicopatológica:

Vigil y orientada en las 3 esferas. Tranquila y colaboradora. Aspecto cuidado. Déficit de concentración subjetivo, sin déficits mnésicos apreciables. No alteraciones en la psicomotricidad. Quejas de cefalea e intolerancia a los ruidos. Signos físicos de ansiedad (sudoración, mareo) y deseos de "huir" en momentos de nerviosismo, sin otros síntomas sugestivos de crisis de angustia. Fluctuaciones anímicas, sin clara tristeza ni anhedonia durante la visita y con humor adecuadamente reactivo. Astenia importante, fluctuante, que condiciona dificultad para realizar sus tareas habituales a pesar de existir marcada mejoría del nivel de actividad y del autocuidado (va haciendo tareas domésticas, etc). Mantiene tendencia al aislamiento. Insomnio de conciliación y despertar precoz, con sueño inquieto y pesadillas. Normorexia, con recuperación ponderal de los 10 kg de peso que había perdido. Discurso coherente, fluido, espontáneo, sin alteraciones en la forma ni en el contenido. No sentimientos de culpa ni otras cogniciones depresivas salvo mayor pesimismo del habitual. No ideación de muerte/autolisis. No ideación delirante ni alteraciones sensoperceptivas. Empeoramiento vespertino.
Hamilton Depression Rating Scale 17 ítems **(HDRS-17): 12.**

Diagnóstico

Trastorno depresivo mayor, episodio grave con síntomas psicóticos, en remisión parcial.

Tratamiento:

Dada la mejoría observada y la preferencia de la paciente de continuar seguimiento en su área de referencia, no se realizaron modificaciones en el tratamiento.

Conclusiones

Este caso ilustra, a nivel familiar, la asociación ya descrita a nivel personal entre el TDM y diferentes enfermedades inflamatorias/autoinmunes, así como la asociación personal y familiar observada entre las alergias/enfermedades de base alérgica y la depresión. Asimismo, señala la potencial utilidad de incluir a los familiares de primer grado en el estudio de la comorbilidad entre la depresión y las enfermedades inflamatorias y autoinmunes.

Bibliografía

[1] Raedler T. Inflammatory mechanisms in major depressive disorder. Current Opinion in Psychiatry. 2011;24:519–525.
[2] Haastrup E, Knorr U, Erikstrup C, et al. No evidence for an anti-inflammatory effect of escitalopram intervention in healthy individuals with a family history of depression. Journal of Neuroimmunology. 2012;243:69–72.

INAD Institut de Neuropsiquiatria i Addiccions — Parc de Salut MAR Barcelona

IMIM Institut de Recerca Hospital del Mar — Parc de Salut MAR Barcelona