Síndrome de Stüve-Wiedemann con quistes vellosos eruptivos múltiples y lengua fisurada

Alejandro Lobato Berezo, Sara Tormo Mainar, Ramon M Pujol

Hospital del Mar, Parc de Salut Mar. Barcelona

Introducción

El síndrome de Stüve-Wiedemann (S-SW), también llamado síndrome de Schwartz-Jampel (OMIM 601559), es una displasia ósea congénita primaria, de herencia autosómica recesiva. Se caracteriza por estatura corta, huesos largos arqueados, retracciones articulares, episodios de hipertermia, disautonomía y dificultades respiratorias y de alimentación que pueden condicionar una muerte prematura. Se han descrito pocas manifestaciones cutáneas entre las que se incluyen la pigmentación moteada de la piel, hirsutismo leve y quistes de millium.

Caso Clínico

Presentamos el caso de una niña de 7 años con el diagnóstico en el periodo neonatal de S-SW afectada con ambliopía, microcefalia, camptodactilia y baja estatura. El diagnóstico se confirmó con análisis molecular y presentaba la mutación en homocigosis c.756dupT (p.K253X) para el gen del receptor del factor de inhibición de leucemia. Los únicos antecedentes familiares que pudieron obtenerse fue la consanguinidad parental. La exploración cutáneo-mucosa reveló la presencia de múltiples lesiones en forma de pápulas cupuliformes de pequeño tamaño en ambas mejillas, abdomen y muslos (Figuras 1 A-B-C). Sus cuidadores referían la aparición progresiva de estas lesiones en los últimos meses. También se podía apreciar un pliegue transversal en su lengua (Figura 1 D). Dos biopsias de las lesiones del abdomen y muslo presentaban pequeños quistes en la dermis media, con epitelio escamoso y capa granulosa, y una cavidad que contenía queratina laminada y pelos vellosos, correspondiendo a quistes vellosos (Figuras 2 A-B). No se prescribió ningún tratamiento y las lesiones permanecieron estables.

Figuras 1 A-B-C-D

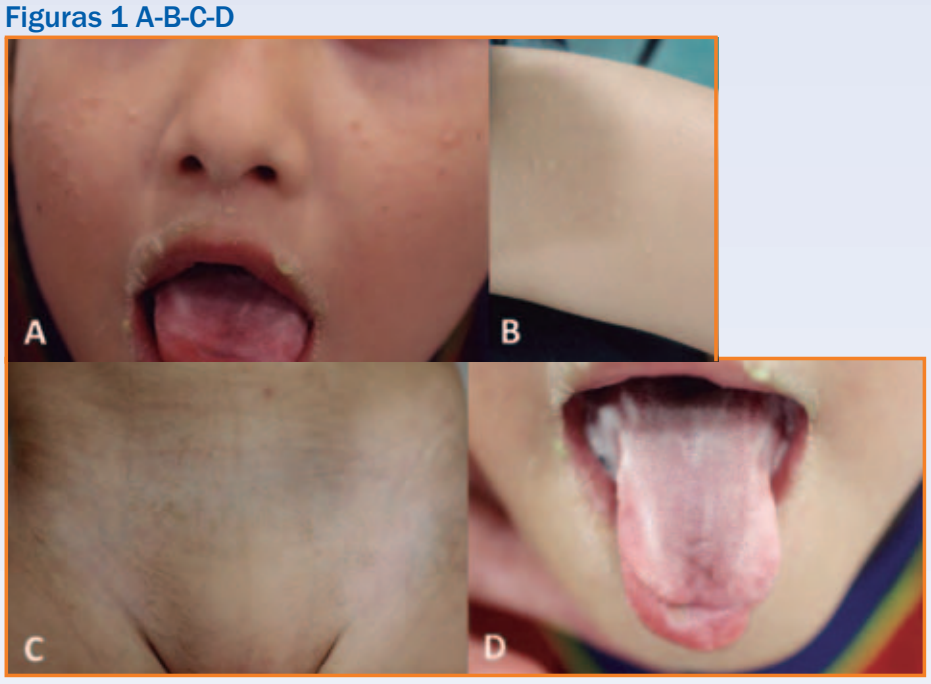

Figuras 2 A-B

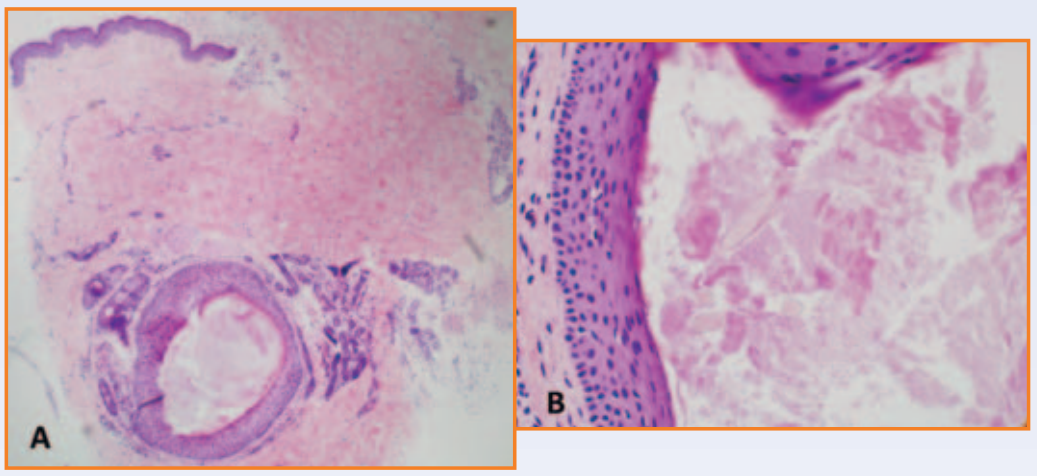

Discusión

El S-SW es un síndrome raro con pocos casos descritos en la actualidad y con una prevalencia estimada de 1/100.000. El S-WS se debe a una mutación missense o nonsense en el gen del receptor del factor inhibidor de leucemia (5p13.1). En nuestro caso, la lengua fisurada con el pliegue transverso puede haberse originado por la mordida repetitiva debido a la pérdida del control de impulsos, causado por una disfunción del sistema nervioso autónomo. Los quistes de millium se han descrito en algunos pacientes de larga supervivencia con S-SW, sin embargo, no hay descripciones histológicas de estas lesiones en la literatura. Algunos autores han relacionado la aparición de estos quistes con episodios de hiperhidrosis. Sin embargo, el hecho de que estas lesiones correspondan a quistes vellosos, hace esta hipótesis poco probable ya que estos últimos se producen por anomalías durante el desarrollo del folículo piloso o por una oclusión folicular adquirida. Añadimos una nueva condición a la lista de enfermedades genéticas en las que se han asociado los quistes vellosos eruptivos (paquioniquia congénita, displasia ectodérmica anhidrótica, síndrome de Lowe y síndrome cardio-facio-cutáneo).

Conclusión

Presentamos un nuevo caso de una niña con el diagnóstico de S-WS con 2 nuevas lesiones dermatológicas: quistes vellosos eruptivos múltiples y lengua fisurada. Esto expande el conocimiento sobre el S-SW y añade un nuevo síndrome a la lista de enfermedades que se presentan con quistes vellosos eruptivos.

Referencias

1.- Online Mendelian Inheritance in Man, OMIM®. Johns Hopkins University, Baltimore, MD. MIM Number: {601559}: {10/15/2018}.
2.- Romeo Bertola D, Honjo RS, Baratela WA. Stüve-Wiedemann Syndrome: Update on Clinical and Genetic Aspects. Mol Syndromol. 2016;7:12-8.
3.- Melone MA, Pellegrino MJ, Nolano M, et al. Unusual Stüve-Wiedemann syndrome with complete maternal chromosome 5 isodisomy. Ann Clin Transl Neurol. 2014;1:926–932.
4.- Hatagami Marques J, Lopes Yamamoto G, de Cássia Testai L, da Costa Pereira A, Kim CA, Passos-Bueno MR, Romeo Bertola D. Intragenic Deletion in the LIFR Gene in a Long-Term Survivor with Stüve-Wiedemann Syndrome. Mol Syndromol. 2015;6:87-90.
5.- Yesil G, Lebre AS, Santos SD, Güran O, Özahi II, Daire VC, Güran T. Stuve-Wiedemann syndrome: is it underrecognized?. Am J Med Genet A. 2014;164A:2200-5.
6.- Chen E, Cotter PD, Cohen RA, Lachman RS. Characterization of a long-term survivor with Stüve-Wiedemann syndrome and mosaicism of a supernumerary marker chromosome. Am J Med Genet. 2001;101:240–245.
7.- Gaspar IM, Saldanha T, Cabral P, et al. Long-term follow-up in Stuve-Wiedemann syndrome: a clinical report. Am J Med Genet A. 2008;146A(13):1748–1753.
8.- Torchia D, Vega J, Schachner LA. Eruptive vellus hair cysts: a systematic review. Am J Clin Dermatol. 2012;13:19–28.
9.- Takeshita T, Takeshita H, Irie K. Eruptive vellus hair cyst and epidermoid cyst in a patient with pachyonychia congenita. J Dermatol.2000;27:655-7.
10.- Köse O, Ta?tan HB, Deveci S, Gür AR. Anhidrotic ectodermal dysplasia with eruptive vellus hair cysts. Int J Dermatol. 2001;40:401-2.
11.- Romiti R, Festa Neto C. Eruptive vellus hair cysts in a patient with ectodermal dysplasia. J Am Acad Dermatol. 1997;36:261-2.
12.- Nandedkar MA, Minus H, Nandedkar MA. Eruptive vellus hair cysts in a patient with Lowe syndrome. Pediatr Dermatol. 2004;21:54-7.
13.- Somer M, Peippo M, Aalto-Korte K, Ritvanen A, Niemi KM. Cardio-facio-cutaneous syndrome: three additional cases and review of the literature. Am J Med Genet. 1992;44:691-5.

31 Reunión del Grupo Español de Dermatología Pediátrica
Madrid, 24 y 25 de enero 2020

Hospital del Mar
Parc de Salut MAR Barcelona

AEDV Academia Española de Dermatología y Venereología