CAS CLÍNIC D'IMATGE: CROSTES HEMORRÀGIQUES LABIALS

David Pesqué Cela*, Nasser Mohammad Porras* (*: co-autors)

Servei de Dermatologia, Hospital del Mar. Barcelona

Cas Clínic

ANTECEDENTS PERSONALS

Home de 91 anys, polimedicat.

MALALTIA ACTUAL

Acut per quadre inicial fa una setmana consistent en febrícula i odinofàgia amb aparició de màcules eritematoses a extremitats superiors i inferiors. 6 dies abans, havia iniciat tractament amb al·lopurinol. Ambulatòriament, es va tractar amb amoxicil·lina-àcid clavulànic pensant en una amigdalitis, però va continuar amb les lesions prèvies i se li van sumar unes crostes hemorràgiques labials i lesions a mucosa oral.

PROVES COMPLEMENTÀRIES

S'interconsulta a Dermatologia per estudi del quadre. La biòpsia mostra necrosi epidèrmica i inflamació superficial, compatible amb necròlisi epidèrmica tòxica (NET).

DIAGNÒSTIC FINAL

Atesa la biòpsia i l'afectació de superfície corporal inferior al 10%, es fa el diagnòstic de síndrome de Steven-Johnson (SSJ) possiblement secundari a al·lopurinol.

TRACTAMENT

S'inicia tractament amb corticoides sistèmics 1mg/kg amb bona resposta.

Discussió

El diagnòstic diferencial de crostes hemorràgiques labials és breu:

Fig. 1. Diagnòstic diferencial de les crostes hemorràgiques

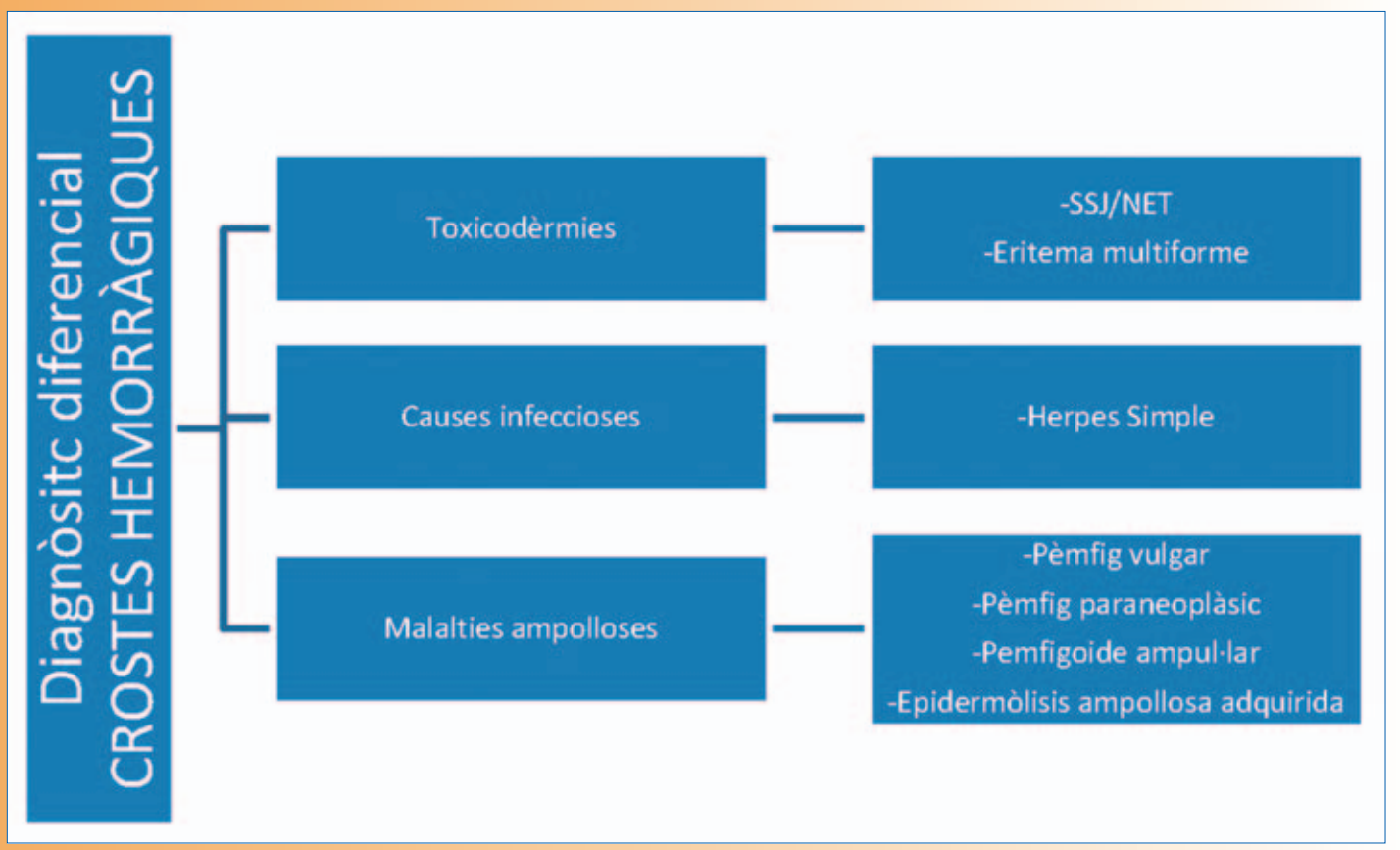

Així doncs, la troballa de crostes hemorràgiques labials a urgències pot ser indicatiu de quadres potencialment greus que requereixen un diagnòstic i tractament urgent, com és el cas del SSJ.

Hospital del Mar

Parc de Salut MAR Barcelona