Pustulosis Exantemática Generalizada Aguda inducida por una picadura de araña

Helena Escolà Rodríguez, David Pesqué Cela, Nerea Manzanares Oliver, Nasser Mohammad Porras, Ramon M Pujol

Hospital del Mar, Parc de Salut Mar, Barcelona

INTRODUCCIÓN

La pustulosis exantemática generalizada aguda (PEGA) es una entidad caracterizada por una erupción pustulosa, estéril y aguda desencadenada mayoritariamente por fármacos. Ocasionalmente se han descrito casos de PEGA no relacionados con fármacos secundarios a infecciones víricas y excepcionalmente tras picaduras de arañas.

CASO CLÍNICO

Presentamos el caso de una mujer de 34 años, sin antecedentes patológicos de interés que, tras una picadura de araña del género *Loxoceles rufescens* en el abdomen (Fig. 1), presentó una erupción macular eritematosa pruriginosa en cara, tronco y extremidades sobre la que se observaban múltiples pústulas de pequeño tamaño (2 a 3 mm) de predominio flexural asociada a fiebre de hasta 38ºC. No presentaba otra sintomatología sistémica asociada ni refería consumo previo de fármacos.

En la exploración física destacaba la presencia de máculas eritematosas confluyentes extensas en tronco y extremidades, así como ligero eritema y edema facial. En las áreas eritematosas se evidenciaban múltiples micropústulas no foliculares de predominio en pliegues (Fig. 2). En la zona infraumbilical se observaba una placa eritematosa y purpúrica de 4 x 5 cm de diámetro, infiltrada al tacto y dolorosa a la palpación. No se objetivaron lesiones mucosas y no se palpaban adenopatías.

Las exploraciones complementarias practicadas mostraron un discreto aumento de reactantes de fase aguda (proteína C reactiva 2.94mg/dl y leve leucocitosis (11.500/ mm3) con neutrofília (8.700/ mm^3). El cultivo bacteriológico y micológico del exudado de una pústula no aisló microorganismos. Una biopsia cutánea mostró la presencia de una pústula subcórnea junto con un infiltrado linfohistiocitario perivascular con eosinófilos en la dermis superficial (Fig. 3). Se prescribió tratamiento con prednisona oral, ebastina y amoxicilina-clavulánico, observándose una mejoría progresiva de la erupción cutánea, pero persistiendo la lesión abdominal, que presentó ulceración y la formación de una escara necrótica que requirió desbridamiento quirúrgico.

Figura 1

Figura 2

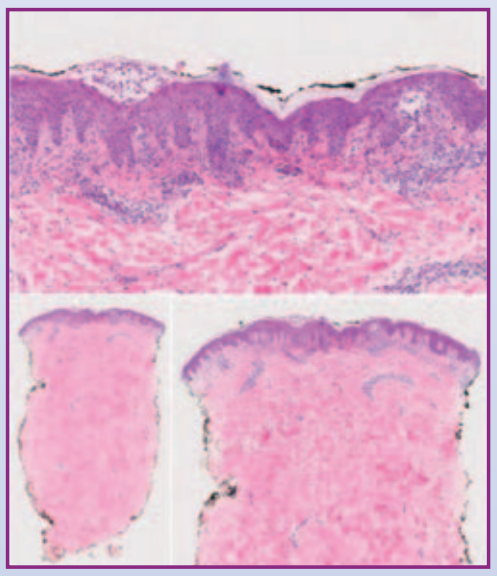

Figura 3

DISCUSIÓN Y CONCLUSIONES

La PEGA es una reacción cutánea aguda caracterizada por el desarrollo de pequeñas pústulas estériles no foliculares pruriginosas sobre una base eritematosa de predominio en el tronco y áreas intertriginosas.

Se atribuye en la mayoría de casos a fármacos, siendo los antibióticos y antifúngicos los más frecuentes. Ocasionalmente se han descrito casos de PEGA tras infecciones por agentes *Eritrovirus* B19, *Chlamydia pneumoniae* y citomegalovirus, tras contacto con mercurio o tras picaduras de araña del género Loxoceles.

En los casos previamente descritos de PEGA secundarios a picadura de araña la erupción suele iniciarse a las 24-48 horas de la picadura siendo de características clínico-patológicas similares a la PEGA causada por fármacos. Puede asociarse a fiebre, prurito, leucocitosis y neutrofília. Histológicamente se evidencian pústulas subcórneas o intracórneas y/o intraepidérmicas, espongiosis y edema en dermis papilar junto con un infiltrado inflamatorio dérmico perivascular con predominio de neutrófilos y eosinófilos.

Los mecanismos patogénicos de las PEGA secundaria a picaduras de araña son poco conocidos. Las arañas del género *Loxoceles rufescens* o arañas violinistas, suelen habitar en zonas cálidas de la península ibérica (regiones mediterráneas y meridionales) y su picadura puede causar eritema y edema formación de ampollas, ulceración y necrosis. Se ha postulado una posible participación de las hialuronidasas y las esfingomielinasas presentes en el veneno de la araña en el desarrollo de la necrosis tisular. Las esfingomielinasas estimulan la liberación de alguna de las citocinas implicadas en la patogenia de la PEGA, como la interleucina 8 y el factor estimulante de colonias de granulocitos y macrófagos (GM-CSF), que podrían facilitar el reclutamiento tisular de polimorfonucleares neutrófilos.

El diagnóstico se establece en base a los hallazgos clínico-patológicos, habiéndose propuesto unos criterios diagnósticos (EuroSCAR scoring system). El diagnóstico diferencial se debe establecer con otras erupciones pustulosas de inicio agudo incluyendo una foliculitis (bacteriana o por *Malassezia*), la psoriasis pustulosa, el síndrome de Sneddon-Wilkinson y, en casos graves, con la necrólisis epidérmica tóxica. El tratamiento es sintomático, pudiéndose prescribirse tanto antihistamínicos como corticoides tópicos y/o sistémicos.

En conclusión, las picaduras de araña del genero Loxoceles pueden de forma excepcional inducir una erupción cutánea generalizada tipo PEGA, con unas características clínicopatológicas idénticas a la PEGA clásica inducida por fármacos.

XVI REUNIÓN NACIONAL RESIDENTES DE DERMATOLOGÍA

Hospital del Mar

Parc de Salut MAR Barcelona