ERITEMA ANULAR EOSINOFÍLICO: ¿UNA ENTIDAD INDIVIDUALIZADA O UNA VARIANTE PECULAR DE SÍNDROME DE WELLS?

Maria Rivera, Andrea Ciudad, Emilio Lopez-Trujillo, Ramon M Pujol, Gemma Martin-Ezquerra

Servicio de Dermatología del Hospital del Mar. Parc de Salut Mar. Barcelona

INTRODUCCIÓN

El eritema anular eosinofílico (EAE) es un subtipo de eritema figurado de evolución crónica caracterizado clínicamente por pápulas y/o placas urticariformes en distribución anular y crecimiento centrífugo e histológicamente por un infiltrado inflamatorio dérmico perivascular e intersticial con abundantes eosinófilos. Suele ser un proceso refractario a distintos tratamientos y de evolución recurrente. Desde su descripción original la relación entre el EAE y el síndrome de Wells (SW) (celulitis eosinofílica) ha sido motivo de controversia.

CASO CLÍNICO

Presentamos dos pacientes de 60 y 68 años que desarrollaron brotes recurrentes de placas eritematosas anulares recurrentes pruriginosas en cara, tronco y extremidades (Fig. 1) de cuatro meses y 10 años de evolución, respectivamente. Las lesiones presentaban un crecimiento centrífugo con aclaramiento central y regresaban dejando pigmentación residual. Una de las pacientes relacionaba el inicio del cuadro clínico con la vacuna de COVID-19. El estudio histopatológico evidenció un infiltrado linfohistiocitario dérmico perivascular e intersticial con abundantes eosinófilos y la formación ocasional de "figuras en llama" (Fig. 2). A lo largo de la evolución una paciente presentó una placa eritematosa más persistente ("similar a celulitis") en el muslo (Fig. 3) En ambos casos se objetivo una escasa respuesta a distintos tratamientos (corticoides tópicos, orales, antihistamínicos, omalizumab), objetivándose una respuesta favorable al tratamiento con hidroxicloroquina en una de las pacientes.

Figura 1

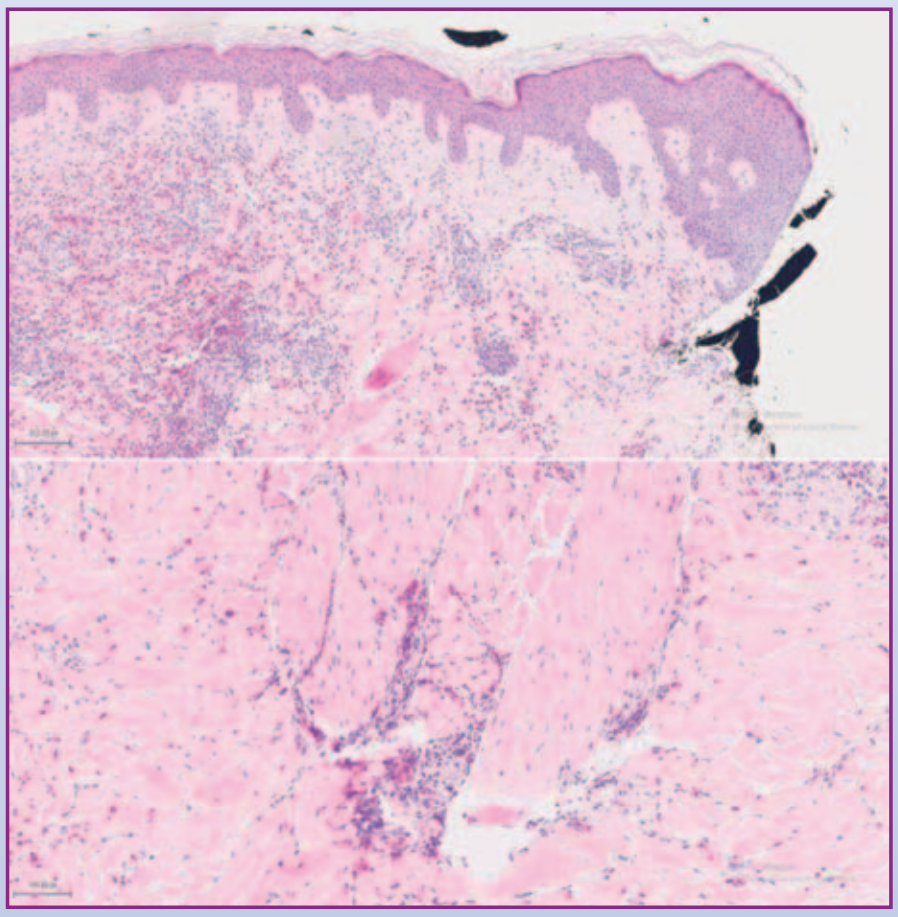

Figura 2

Figura 3

DISCUSIÓN Y CONCLUSIONES

La relación entre el EAE y el SW ha sido motivo de controversia en la literatura. En el EAE las lesiones presentan unas características clínicas de un eritema figurado, mientras que en el SW suelen corresponder a placas edematosas pruriginosas. Histológicamente en el SW suele evidenciarse infiltrado eosinofilico predominantemente interstical con "figuras en llama" características y eosinofilia periférica. Los hallazgos de polvo eosinofílico, figuras en llamarada y cambios granulomatosos favorecen el diagnóstico de Wells; mientras que la ausencia de estos y la presencia de degeneración vacuolar de la basal irían a favor de EAE. Los casos descritos de EAE parecen ser especialmente refractarios a distintos tratamientos. Sin embargo, no existen unos criterios bien definidos que permitan individualizar de forma inequívoca ambas entidades. Tanto la eosinofilia periférica como la presencia de figuras en llama ha sido ocasionalmente descrita en casos de EAE de larga evolución. La observación de lesiones "similares a celulitis" en casos de EAE también parece sugerir una relación y la existencia de un espectro común entre el EAE y el SW.

XVI REUNIÓN NACIONAL RESIDENTES DE DERMATOLOGÍA

Hospital del Mar

Parc de Salut MAR Barcelona